

МІНІСТЕРСТВО ОХОРОНИ ЗДОРОВ'Я УКРАЇНИ

Департамент роботи з персоналом, освіти та науки

**Центр тестування професійної компетентності фахівців з вищою освітою
напрямів підготовки “Медицина” і “Фармація”**

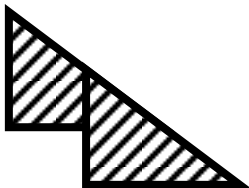
ID студента									

Прізвище									

Варіант _____

**Збірник тестових завдань для складання
ліцензійного іспиту**

**Крок 2
ЗАГАЛЬНА ЛІКАРСЬКА
ПІДГОТОВКА**



ІНСТРУКЦІЯ

Кожне з пронумерованих запитань або незавершених тверджень у цьому розділі супроводжується відповідями або завершенням твердження. Оберіть ОДНУ відповідь (завершене твердження), яка є НАЙКРАЩОЮ у даному випадку та замалюйте у бланку відповідей коло, яке містить відповідну латинську літеру.

ББК 54.1я73
УДК 61

Автори тестових завдань: Алексеєнко Л.І., Андрусак О.В., Андрушкова О.О., Аршинов П.С., Балабуєва С.В., Баланок О.Б., Баранова Н.П., Безбородько С.А., Белякова В.І., Бербець А.М., Берьозов В.М., Бурка О.А., Бутвин І.М., Бязрова В.В., Варбанець Д.А., Васильєва Н.В., Ващенко Л.В., Віненцов Ю.О., Вознюк В.В., Волянська А.Г., Ворхлик М.І., Галічева Н.О., Герасименко О.І., Гнатко О.П., Гончаров С.В., Гончарь М.О., Горша О.В., Гребняк М.П., Гречанина О.Я., Гречко С.І., Гридасова В.Д., Гринь Н.В., Гриньов Р.М., Грищенко В.І., Грона В.М., Грушко І.В., Губка О.В., Гудз І.М., Гудивок І.І., Дельва Ю.В., Демченко Т.В., Дем'янюк Д.Г., Деркач В.Г., Деркачов Е.А., Десятська Ю.В., Децик О.З., Доброродний В.Б., Добрянський Д.О., Доценко Т.М., Дядічева Т.О., Єрмаченко Т.П., Желіба М.Д., Жученко Л.М., Задніченко М.О., Залізняк В.О., Запорожець В.К., Зоріна С.М., Іванов М.Д., Ілляш Т.І., Каленський В.Х., Калініна С.Ю., Калуський З.В., Карачевський А.Б., Ковальов В.Б., Ковальчук І.О., Ковтуненко Р.В., Кондратенко П.Г., Кондратьєв В.О., Кононова В.К., Конопкіна Л.І., Кордоба М.Є., Котлубей О.В., Кравченко О.В., Кравченко Т.Ю., Краснопольська І.І., Кривоносів М.В., Круть Ю.Я., Крячкова Л.В., Кубишкін В.Ф., Кудревич О.М., Кудря В.І., Кулик Л.В., Курята А.В., Кушніренко А.Г., Кшемінська М.В., Лейкіна В.В., Леонов С.Ф., Литвиненко Н.Г., Лісовий А.С., Лях О.В., Магуряк Г.І., Макеєва Е.О., Маланчук Л.М., Мироник О.В., Моканюк О.І., Музичук Н.Т., Никитюк М.П., Омельчук В.П., Паламарчук А.В., Парашук Ю.С., Пархоменко Т.А., Пасієшвілі Л.М., Паустовський Ю.О., Підкова В.Я., Пластунов Б.А., Погорелов О.В., Покин'єчерета В.В., Пришляк О.Я., Прокопів М.М., Пухальська Н.С., Рак Л.М., Редціц М.А., Рибалка А.М., Рижик В.М., Романчук Л.І., Русанова Л.А., Савельєва О.В., Сауткін В.С., Свиридова В.В., Сельська О.В., Семеняк А.В., Сенаторова Г.С., Сергета І.В., Синенко В.І., Ситнік І.А., Сінчук Н.І., Січанова О.В., Сливка Ю.І., Смірнова В.Л., Смоляк Л.Л., Сніжко С.С., Соколов О.Б., Сорочан В.В., Сотнік Ю.П., Степанов Ю.І., Сук В.Г., Суліма В.П., Сушков М.Т., Талаласко І.О., Телегіна Н.Д., Ткач В.Є., Томаш О.В., Троян В.І., Тюєва Н.В., Усиченко О.М., Федорук О.С., Фундюк Н.М., Циунчик Ю.Г., Чернова В.І., Чорна Н.В., Чуйко А.П., Шафаренко Г.В., Шевченко О.А., Шевченко Р.С., Шевчук І.М., Шевчук М.І., Шкурба А.В., Шоріков Є.І., Щербінін О.В., Юрлов В.М., Юрченко І.В., Яковенко І.К., Якубішина І.Г., Якубовська К.Ф. та Комітети фахової експертизи.

Рецензенти. Експерти: Абатуров О.Є., Анісімов Є.М., Берьозов В.М., Борисова Т.П., Брюханова С.Т., Вакалюк І.П., Губка О.В., Гуцаленко О.О., Диндар О.А., Істомін А.Г., Каніковський О.Є., Капліна Л.Є., Карапетян К.Г., Кобець Т.В., Колесник О.М., Колосович І.В., Кондратенко П.Г., Кравченко О.В., Кузьміна І.Ю., Кутовий О.Б., Литвиненко Н.Г., Луговський О.Д., Масик О.М., Михайлов В.В., Міт'юніна Н.І., Орел Ю.Г., Пришляк О.Я., Прохорова М.П., Сафонова О.В., Сидорова Л.Л., Смоляк Л.Л., Солов'єва Г.А., Сухоплюєва Н.І., Ткачук О.Л., Чуйко А.П., Чурсіна Т.Я., Шеховцова Т.Г.

Збірник містить тестові завдання для проведення ліцензійного інтегрованого іспиту “Крок 2. Загальна лікарська підготовка” та подальшого використання у навчальному процесі.

Для студентів медичних, педіатричних і медико-профілактичних факультетів та викладачів вищих медичних навчальних закладів.

Затверджено Міністерством охорони здоров'я України як екзаменаційне та навчальне видання на підставі висновків експертів (накази МОЗ України від 14.08.1998 №251, від 27.12.1999 №303, від 16.10.2002 №374, від 29.05.2003 №233).

© Copyright

ДЕРЖАВНА ОРГАНІЗАЦІЯ “ЦЕНТР ТЕСТУВАННЯ ПРОФЕСІЙНОЇ КОМПЕТЕНТНОСТІ ФАХІВЦІВ З ВИЩОЮ ОСВІТОЮ НАПРЯМІВ ПІДГОТОВКИ “МЕДИЦИНА” І “ФАРМАЦІЯ” ПРИ МІНІСТЕРСТВІ ОХОРОНИ ЗДОРОВ'Я УКРАЇНИ”.

1. У хворої 36-ти років із вираженим менингеальним синдромом, петехіальними висипаннями на шкірі, ознобом, температурою тіла 39°C , запальними змінами в периферичній крові та нейтрофільним плейоцитозом у лікворі діагностовано гнійний менингіт. Який із наявних синдромів у хворої має вирішальне значення для постановки діагнозу менингіту?

- A.** Нейтрофільний плейоцитоз
- B.** Петехіальні висипання на шкірі
- C.** Менингеальний синдром
- D.** Підвищення температури тіла, озноб
- E.** Запальні зміни в периферичній крові

2. У чоловіка 39-ти років через 2 доби після дорізу телиці, з'явилась пляма на руці, яка за добу перетворилась на пустулу з чорним дном, безболісну при дотику, з вінцем дочірніх везикул по периферії. Об'єктивно: температура 39°C , на руці та плечі безболісний набряк. Рс- 100/хв., АТ- 95/60 мм рт.ст., ЧД- 30/хв. Який діагноз є найбільш імовірним?

- A.** Сибірка
- B.** Чума
- C.** Туляремія
- D.** Бруцельоз
- E.** Герпес

3. В місті заплановано будівництво промислового підприємства (1А класу небезпеки), у викидах якого будуть міститися діоксид сірки і діоксид азоту. На якій відстані від джерела викиду даного підприємства концентрації зазначених інгредієнтів в атмосферному повітрі повинні відповідати ГДК?

- A.** 3000 м
- B.** 1000 м
- C.** 500 м
- D.** 100 м
- E.** 50 м

4. До лікаря-терапевта районної поліклініки звернувся чоловік 44-х років, що працює у цеху меблевої фабрики, де покривають меблі фарбами та лаком. Скарги хворого і об'єктивні дані свідчили про гостре професійне отруєння. Лікар тимчасово звільнив постраждалого від роботи, призначив лікування і надіслав "Екстрене повідомлення" до:

- A.** Районної санітарно-епідеміологічної станції
- B.** На підприємство, де працює постражданий
- C.** У медико-санітарну частину підприємства
- D.** Головному лікарю ТМО
- E.** У спеціалізовану клініку, що підтверджує захворювання

5. Хвора 39-ти років скаржиться на задишку, помірний кашель з невеликою кількістю харкотиння, важкість в лівій половині грудної клітки, підвищення температури тіла до $37,7^{\circ}\text{C}$. Ця симптоматика з'явилась та посилювалась впродовж тижня. Об'єктивно:

ЧД- 26/хв. Ліва половина грудної клітки відстає при диханні. Нижче кута лівої лопатки голосове тремтіння різко послаблене, перкуторно - притуплений тон, аускультативно - послаблене везикулярне дихання. Який попередній діагноз?

- A.** Лівобічний ексудативний плеврит
- B.** Лівобічна пневмонія
- C.** Лівобічна міжреберна невралгія
- D.** Бронхоектатична хвороба
- E.** Абсцес нижньої частки лівої легені

6. Дівчинка 10-ти місяців хвора на гостру респіраторну інфекцію з явищами токсикозу. На шкірі живота з'явився геморагічний висип, було двічі блювання "кавовою гущею", відмічалася макрогематурія. Які лабораторні обстеження необхідно провести для уточнення причин геморагічного синдрому?

- A.** Коагулограма
- B.** Аналіз випорожнень на приховану кров
- C.** Аналіз крові на вміст імуноглобулінів
- D.** Аналіз сечі
- E.** Стерильна пункція для дослідження кісткового мозку

7. Хвора 23-х років звернулась в жіночу консультацію зі скаргами на біль внизу живота, який посилюється під час менструації, мажучі кров'янисті виділення до і після менструації. Захворювання пов'язує зі штучним абортom. В дзеркала: на шийці матки 5 темно-червоних включень. Який найбільш імовірний діагноз?

- A.** Зовнішній ендометріоз
- B.** Поліпоз шийки матки
- C.** Рак шийки матки
- D.** Ерозія шийки матки
- E.** Дисплазія шийки матки

8. Чоловік 60-ти років, зі слів дружини, випив значну кількість алкоголю, впав у калюжу обличчям, так і залишився лежати. При дослідженні трупа збільшення і емфізема легень, асфіктичний тип кровонаповнення серця, наявність планктону у печінці та внутрішніх органах, у крові $2,91^{\circ}/_{\infty}$ етилового спирту. Можлива причина смерті?

- A.** Утоплення у воді
- B.** Алкогольна інтоксикація
- C.** Ішемічна хвороба серця
- D.** Отруєння невідомою отрутою
- E.** Причину смерті визначити неможливо

9. У породіллі 32-х років при ручному видаленні посліду і обстеженні матки виявлено розрив шийки матки справа з переходом на нижній сегмент. Крововтрата досягає 1300 мл і продовжується. Яка тактика лікаря?

- A.** Екстирпація матки
- B.** Надпихова ампутація матки
- C.** Тампонада матки
- D.** Тампон з ефіром в задне склепіння
- E.** Затискачі за Бакшеевим чи Тікінадзе

10. Жінка 32-х років скаржиться на відчуття

нереальності, змінності власного тіла. Коли стоїть перед дзеркалом, впізнає себе, але її руки, ноги, обличчя здаються їй чужими, що не належать їй. Який найбільш імовірний психопатологічний розлад у хворой?

- A.** Деперсоналізація
- B.** Дерезалізація
- C.** Галюцинації
- D.** Сенестопатії
- E.** Ілюзії

11. Дівчинка 13-ти років останні два тижні скаржиться на задишку, появу набряку в ділянці гомілок та стоп після фізичного навантаження. Після нічного сну набряки значно зменшуються. При клінічному обстеженні виявляється збільшення печінки, грубий систолічний шум над ділянкою серця. Аналізи сечі і крові не змінені. Яке найбільш імовірне походження набряків у цієї дитини?

- A.** Серцева недостатність
- B.** Нефротичний синдром
- C.** Гострий пієлонефрит
- D.** Ангіоневротичний набряк
- E.** Цироз печінки

12. До лікарні ургентно потрапила хвора 24-х років з проявами перитоніту. 16 годин тому перенесла кримінальний аборт. Об'єктивно: бліда, язик сухий. Черевна стінка у диханні участі не бере, під час пальпації вона напружена, симптом Щоткіна-Блюмберга позитивний у всіх відділах. У крові: лейкоцитів $15 \cdot 10^9/\text{л}$, паличкоядерних 20%. Яка лікувальна тактика?

- A.** Термінова лапаротомія
- B.** Консервативне лікування, спостереження
- C.** Діагностичний лапароцентез
- D.** Діагностична лапароскопія
- E.** Проведення плазмаферезу

13. У дитини 10-ти років, що знаходився на вулиці у вітряну і морозну погоду, з'явилися помірні болі та поколювання у пальцях рук і ніг. Хлопчик повернувся додому, батьки виявили побілілі кінчики пальців рук і ніг, втрату чутливості. Почато відігрівання уражених ділянок, знову з'явилися болісність і поколювання у пальцях. Бліде забарвлення шкіри перейшло у багряне, поколювання зникло, з'явився легкий свербіж і невелика набряклість пальців. Визначте ступінь відмороження у дитини:

- A.** Відмороження I ступеня
- B.** Обмороження
- C.** Відмороження II ступеня
- D.** Відмороження III ступеня
- E.** Відмороження IV ступеня

14. У дитини 1-го року з бактеріальною пневмонією на 10-у добу рентгенологічно у нижній частці правої легені діагностований субкортикальний абсцес розміром до 4 см у діаметрі з перифокальною інфільтрацією. Оберіть метод лікування абсцесу легені без дренивання його у бронх:

- A.** Пункція і катетеризація порожнини абсцесу
- B.** Бронхоскопічний лаваж
- C.** Радикальна операція
- D.** Консервативне лікування
- E.** Оклюзія часткового бронху

15. У дівчинки 15-ти років 2 роки тому діагностований хронічний холецистохолангіт. Дієти не дотримувалася. Стан погіршився останні 3 місяці. Відзначається підвищення температури тіла. Болі у животі нападоподібного характеру після жирної, гострої їжі. Непокійть шкірний свербіж. Язик обкладений білим нальотом. Живіт м'який, печінка +3 см, пальпація болісна, позитивні міхурні симптоми. У крові: лейкоцитів $12 \cdot 10^9/\text{л}$, ШЗЕ-20 мм/год. Який препарат слід обов'язково включити у комплекс лікувальних заходів?

- A.** Антибіотики
- B.** Гепатопротектори
- C.** Прокінетики
- D.** Ферменти
- E.** Ентеросорбенти

16. Хлопчику 3 місяці. Знаходиться на природному вигодовуванні. З 4-го місяця мати буде вимушена бути відсутня 8 годин на добу. Оберіть оптимальне годування на період відсутності матері:

- A.** Зціджене материнське молоко
- B.** Коров'яче молоко
- C.** Адаптована суміш
- D.** Молочна каша
- E.** Яблучний сік

17. Повторнонароджуюча 27-ми років прибула в пологове відділення у зв'язку з вагітністю 40 тижнів та початком пологової діяльності. 2 години тому відійшли навколоплідні води. Положення плоду повздожне, головне передлежання. ОЖ- 100 см, ВДМ- 42 см. Перейми через 4-5 хвилин, по 25 секунд. При внутрішньому акушерському обстеженні: шийка матки згладжена, відкриття 4 см. Плідного міхура немає. Головка плоду притиснута до входу в малий таз. Яке ускладнення виникло в пологах?

- A.** Передчасне вилиття навколоплідних вод
- B.** Первинна слабкість пологової діяльності
- C.** Вторинна слабкість пологової діяльності
- D.** Дискоординована пологова діяльність
- E.** Клінічно вузький таз

18. Зі слів хворого 38-ми років він чує голоси, які звучать в його голові. Його мовою хтось керує, він іноді говорить поза своєю волею. Бачить події, які трапляються за межами кімнати, де знаходиться. Думки його течуть самі по собі, поза його бажанням, інколи навіть два потоки думок. Підозрює, що знаходиться під наглядом якоїсь наукової організації, яка ставить над ним експерименти. Це може бути:

- A.** Синдром Кандинського-Клерамбо
- B.** Синдром слухового галюцинозу
- C.** Психосенсорне порушення
- D.** Парафренний синдром
- E.** Параноїдний синдром

19. У хворого 50-ти років гостро з'явилися різкі болі в ділянці плесно-фалангових з'єднань 1-2 пальців правої стопи. При огляді шкіра над ураженими суглобами багряно-синюшного кольору, суглоби на дотик гарячі, хворий не може стати на ногу через різкий біль. Для невідкладної допомоги рекомендовано призначити:

- A.** Колхіцин
- B.** Но-шпа
- C.** Диклофенак
- D.** Аплікації димексиду
- E.** Антибіотики

20. Дівчинка 14-ти років скаржиться на відчуття стиснення в ділянці шиї, покашлювання, потовщення шиї. Об'єктивно: щитоподібна залоза дифузно збільшена, щільна під час пальпації, неболюча, поверхня гладка. При УЗД - тканина щитоподібної залози неоднорідна. Попередній діагноз: аутоімунний тиреоїдит. Для підтвердження діагнозу слід визначати в плазмі крові:

- A.** Титр антитіл до тиреоглобуліну
- B.** Вміст кальцитоніну
- C.** Вміст гормону росту
- D.** Вміст паратгормону
- E.** Вміст йоду в добовій сечі

21. Хвора 37-ми років хворіє більше 10-ти років. Розповідає, що її мозком вже давно заволоділи "злочинні вчені-фізики", які випробовують на ній різні типи психотропної зброї. Відчуває на собі вплив лазерних променів, постійно чує повідомлення, які передаються їй безпосередньо в мозок. Емоційно монотонна, майже цілі дні проводить у ліжку, робить якісь записи, які нікому не показує. Свідомість ясна, формальних інтелектуально-мнестичних порушень не виявлено. Який діагноз у даної хворої?

- A.** Параноїдна шизофренія
- B.** Хронічний маячний розлад
- C.** Інволюційний параноїд
- D.** Шизо-афективний психоз
- E.** Реактивний параноїд

22. У хворої 38-ми років відмічаються задишка, серцебиття, пітливість, стомлюваність, тремор кінцівок, безсоння. За останній місяць схудла на 10 кг. На ЕКГ - миготлива аритмія, тахісистолична форма (ЧСС-105/хв). Який механізм ушкодження серця в даному випадку?

- A.** Токсична дія на міокард надлишку тиреоїдних гормонів
- B.** Запальне пошкодження міокарда
- C.** Постміокардитичний кардіосклероз
- D.** Атеросклеротичний кардіосклероз
- E.** Пухлинний процес (міксома) у лівому передсерді

23. При вивченні розкладу уроків учнів 8-го класу загальноосвітньої школи встановлено: кількість уроків протягом тижня - 30, у понеділок перший урок - математика, другий - іноземна мова, третій - фізика; всього 6 уроків. Яке порушення має місце у розкладі уроків?

- A.** Місце уроку математики у розкладі
- B.** Кількість уроків протягом тижня
- C.** Кількість уроків протягом доби
- D.** Місце уроку іноземної мови у розкладі
- E.** Місце уроку фізики у розкладі

24. У хлопчика 18-ти років без клінічної симптоматики при аускультатії серця виявили акцент II тону і систолічний шум на легневій артерії. Тони серця звучні, ритмічні. Який найбільш імовірний діагноз?

- A.** Функціональний шум
- B.** Стеноз клапана легеневої артерії
- C.** Недостатність клапана легеневої артерії
- D.** Незрошення боталової протоки
- E.** Дефект міжпередсердної перегородки

25. До лікаря звернувся хворий 33-х років зі скаргами на біль у ділянці шиї. Хворіє 2 тижні. Має місто загальне нездужання. Об'єктивно: на задній поверхні шиї спостерігається щільний запальний вузол розміром з волоський горіх, з набряком прилеглих тканин, на поверхні вузла, у центрі наявні 5 некротичних стрижнів. Який найбільш імовірний діагноз?

- A.** Карбункул
- B.** Фурункул
- C.** Коліквативний туберкульоз
- D.** Вульгарна ектима
- E.** Лейшманіоз

26. Хвора 23-х років, вихователь дитсадка, скаржиться на загальну слабкість, зниження апетиту, нудоту, дискомфорт у епігастрії, темний колір сечі, ахолічний кал, жовтяницю. Захворіла 7 днів тому, коли з'явилися загальна слабкість, зменшення апетиту, тупий біль під правою реберною дугою. Потемніла сеча, став ахолічним кал. В дитсадку мала контакт з дітьми, які хворіли на жовтяницю. Об'єктивно: шкіра та слизові оболонки жовтуваті, печінка збільшена на 2-3 см, пальпується селезінка. Який найбільш імовірний діагноз?

- A.** Вірусний гепатит А
- B.** Грип
- C.** Механічна жовтяниця
- D.** Лептоспіроз
- E.** Інфекційний мононуклеоз

27. Жінка 38-ми років страждає на полі-

ноз впродовж 7-ми років. Останні 2 роки у серпні-вересні (період цвітіння амброзії) пацієнтка відмічає 2-3 напади ядухи, котрі усуваються 1 дозою сальбутамолу. Об'єктивно: температура - 36,5°C, ЧД- 18/хв., Рс- 78/хв., АТ- 115/70 мм рт.ст. Над легенями - везикулярне дихання. Тони серця звучні, ритм правильний. Застосування якого препарату дозволить найбільш ефективно запобігти нападам ядухи у критичний для хворої сезон?

- А. Інгаляції інталу
- В. Інгаляції беротеку
- С. Інгаляції атровенту
- Д. Прийом супрастину
- Е. Прийом теопеку

28. Хвора 36-ти років скаржиться на нестерпний свербіж і печіння у піхві, що посилюється у нічний час. Під час огляду виявлена різка гіперемія вульви, слизової піхви і піхвової частини шийки матки. Виділення рідкі, рясні, пінисті з зеленуватим відтінком. Під час огляду матки і додатків патології не виявлено. Про яке захворювання можна думати у даному випадку?

- А. Урогенітальний трихомоніаз
- В. Урогенітальний герпес
- С. Гістококова інфекція
- Д. Бактеріальний вагіноз
- Е. Урогенітальний кандидоз

29. Хворий 62-х років звернувся зі скаргами на задишку, біль у правому боці, серцебиття, що поступово наростають впродовж доби. Об'єктивно визначаються ціаноз шкіри обличчя та кистей, тахікардія, тимпаніт та послаблення дихання над правою легенєю. На рентгенограмі: просвітлення правого легеневого поля зі зміщенням середостіння вліво. Яка патологія найбільш імовірна у даного хворого?

- А. Спонтанний пневмоторакс
- В. Спонтанний гідропневмоторакс
- С. Зовнішній клапанний пневмоторакс
- Д. Тромбоемболія правої легеневої артерії
- Е. Обтурація правого головного бронха

30. Хвору на кір дівчинку 7-ми місяців в перший день появи висипу було госпіталізовано. Її брат, якому 4 роки, на кір не хворів і проти цієї інфекції не щеплений у зв'язку з абсолютними протипоказаннями за станом здоров'я. За допомогою якого із перерахованих заходів можна попередити захворювання на кір у цієї дитини?

- А. Гама-глобулінопрофілактика
- В. Вакцинація
- С. Застосування антибіотиків
- Д. Застосування хіміопрепаратів
- Е. Фагопрофілактика

31. Дитина 8-ми років захворіла гостро з підйому температури тіла до 39,2°C, одноразового блювання. Скарги на переймоподібні болі в животі, тенезми, часті випорожнен-

ня - малокалові, з великою кількістю слизу, включенням гною та прожилок крові. Об'єктивно: ущільнена сигмоподібна кишка, болісна під час пальпації. Який найбільш імовірний діагноз?

- А. Шигельоз
- В. Сальмонельоз
- С. Гострий апендицит
- Д. Холера
- Е. Ротавірусна інфекція

32. Чоловік 32-х років звернувся до кардіолога з приводу серцебиття, болю в ділянці серця, запаморочення. Хворіє близько 10-ти років. При обстеженні виявили блідість шкірних покривів, наявність симптомів Мюссе і Квінке, а також діастолічний шум над аортою з розповсюдженням вліво і вниз. Який інший симптом може відповідати цьому захворюванню?

- А. Підсилена пульсація сонних артерій
- В. Миготлива аритмія
- С. Зменшення пульсового артеріального тиску
- Д. Гіпертрофія правого шлуночка
- Е. Малий твердий пульс

33. Хворий 13-ти років скаржиться на періодично (весна, осінь) виникаючі напади задухи, кашель, спочатку сухий, а пізніше вологий. Об'єктивно: обличчя бліде, дещо набрякле, грудна клітка піднята і розширена у передньо-задньому розмірі, ЧД- 3/хв. Чути сухі хрипи. У крові: Нв- 120 г/л, лейкоц.- 8 · 10⁹/л, п- 1, с- 52, л- 36, мон- 3, ШОЕ- 7 мм/год. Яка найбільш імовірна патологія зумовлює таку картину?

- А. Бронхіальна астма
- В. Бронхіт
- С. ГРВІ
- Д. Пневмонія
- Е. Муковісцидоз

34. Хворий 43-х років висловлює скарги на різко виражену задишку інспіраторного характеру. В анамнезі: гіпертонічна хвороба, ІХС. Об'єктивно: акроціаноз, клекочуче дихання. ЧД- 30/хв, АТ- 230/130 мм рт.ст. При аускультатії серця - акцент II тону над легеневою артерією. Оберіть комбінацію медикаментів для лікування:

- А. Морфін, фуросемід, пентамін
- В. Преднізолон, еуфілін
- С. Сальбутамол, атропін, папаверин
- Д. Строфантин, панангін, платифілін
- Е. Еуфілін, фуросемід

35. Хвора 28-ми років скаржиться на біль у правому підребер'ї та суглобах, жовтяничний колір шкіри, зниження маси ваги на 10 кг за рік, підвищення температури до 38°C. Захворювання розпочалося після пологів півроку тому. Об'єктивно: іктеричність шкіри та склер, на повіках - ксантоми. Печінка +4 см, щільна, болісна, край загострений. Селезінка +2 см. У крові: АсАТ- 280 ОД/л,

АЛАТ- 340 ОД/л, загальний білірубін - 97,6 мкмоль/л, вільний - 54,6 мкмоль/л, *HbsAg*- не виявлений. Назвіть основний механізм патогенезу захворювання:

- A.** Аутоімунний
- B.** Токсичне ушкодження гепатоцитів
- C.** Жирова дистрофія печінки
- D.** Порушення відтоку жовчі
- E.** Вірусна інфекція

36. В клініку доставлено пораненого 26-ти років із проникаючою в череп раною в ділянці правої щоки. Навколо рани багато засохлої крові, а також сірувато-чорні цятки невеликих розмірів, частина з них проникла через верхні шари шкіри. Чим спричинені ці ушкодження?

- A.** Травма спричинена вогнепальною зброєю, бо є додаткові фактори пострілу
- B.** Ця рана утворилася від дії гострого предмету, бо навколо неї багато крові
- C.** Ушкодження спричинене тупим предметом, бо це типове місце для таких травм
- D.** Рана виникла при падінні з висоти, бо найчастіше люди в таких випадках травмують голову
- E.** Це ураження електричним струмом, бо рана проникаюча

37. Жінка 41-го року скаржиться на слабкість, швидку втомлюваність, підвищення температури тіла до 38°C, висип на шкірі обличчя, біль у променевоzap'ясткових та ліктьових суглобах. Хворіє 3 роки. При огляді: на щоках еритематозні висипи у вигляді метелика, променевоzap'ясткові та ліктьові суглоби уражені симетрично, припухлі; над легенями шум тертя плеври. У крові: анемія, лейкопенія, лімфопенія. У сечі протеїнурія і циліндрурія. Утворення яких антитіл є найбільш імовірним у механізмі розвитку захворювання?

- A.** До нативної ДНК
- B.** Міозит-специфічні
- C.** До ендотеліальних клітин
- D.** До міозину
- E.** Ревматоїдного фактора

38. Хвора 24-х років звернулася до гінеколога зі скаргами на появу виrostів у ділянці статевих органів. Оглянувши хвору, лікар виявив на великих і малих соромітних губах сосочкоподібні розростання, що нагадують кольорову капусту, м'якої консистенції, не болючі, не ерозовані. Хвору направлено на консультацію до дерматолога. Який діагноз найбільш імовірний?

- A.** Гострокінцеві кондиломи
- B.** Широкі кондиломи
- C.** Вегетуюча пухирчатка
- D.** Гранульоматозний кандидоз
- E.** Папіломатоз

39. У дитини 5-ти місяців, на тлі катаральних явищ, з'явилися блідість, кволість, відмова від грудей, періоральний ціаноз, на-

пруження крил носа, глибокий вологий кашель, дрібноміхурцеві хрипи над лівою легеню, жорстке дихання з подовженням видихом. ЧД- 68/хв. ЧСС- 168/хв. У крові: ер.- $3,6 \cdot 10^{12}/л$, Ht- 0,38 г/л, лейкоц.- $22,0 \cdot 10^9/л$, ШЗЕ- 25 мм/год. Яке дослідження слід провести для верифікації діагнозу?

- A.** Рентгенографія органів грудної клітки
- B.** ЕКГ
- C.** Томографія легень
- D.** Бронхоскопія
- E.** Комп'ютерна томографія грудної клітки

40. Медсестра дитячого садка 27-ми років госпіталізована зі скаргами на різкі болі навколо пупка, судоми у нижніх кінцівках, багаторазове блювання з жовчю, часті рідкі випороження зеленого кольору з неприємним запахом у великій кількості. Одночасно захворів весь персонал садка і діти старшої групи. 2 дні тому всі вони вживали сир зі сметаною. Загальний стан хворої середньої важкості. Температура - 38,2°C. Тони серця ритмічні, приглушені. ЧСС - 95/хв. АТ - 100/60 мм рт.ст. Живіт помірно здутий, болючий. Печінка +2 см. Який найбільш імовірний діагноз?

- A.** Сальмонельоз
- B.** Дизентерія
- C.** Харчова токсикоінфекція
- D.** Холера
- E.** Ентеровірусна інфекція

41. Хвора 47-ми років страждає на гіпомоторну дискінезію товстого кишечника. Як модернізувати харчовий раціон з метою підвищення моторики кишечника?

- A.** У раціональній дієті збільшити кількість рослинного волокна та кисломолочних продуктів
- B.** У раціональній дієті збільшити кількість рослинних, кисломолочних продуктів та магнію
- C.** У раціональній дієті збільшити кількість рослинних білків, тваринних жирів, калію
- D.** У гіпоенергетичній дієті збільшити кількість рослинних білків, молочних продуктів, кальцію
- E.** У редуруючій білково-овочевій дієті збільшити кількість тваринних жирів та магнію

42. Жінка 34-х років скаржиться на біль у ділянці серця ("щемить, свердлить"), що виникає переважно у ранкові години в осіннь-весняний період, з іррадіацією болю в шию, спину, живіт; часте серцебиття, а також зниження загального життєвого тону. Виникнення цього стану не зв'язане з фізичним навантаженням. Увечері стан поліпшується. Соматичний, неврологічний статус та ЕКГ - без патології. Яка найбільш імовірна патологія зумовила таку клінічну картину?

- A.** Соматизована депресія
- B.** Стенокардія спокою
- C.** Неврозоподібна шизофренія
- D.** Нейроциркуляторна дистонія
- E.** Іпохондрична депресія

43. Хвора 19-ти років звернулася до лікаря у зв'язку з вираженою слабкістю, лихоманкою, прогресивним схудненням, запамороченням. Об'єктивно: зріст 165 см, вага 40 кг. Шкірні покриви сухі, лущаться, шкіра різко бліда з жовтуватим відтінком. У крові: ер.- $1,8 \cdot 10^{12}/л$, Нb- 85 г/л, лейкоц.- $500 \cdot 10^9/л$, мієобласти - 78%, нейтрофіли - 15%, лімфоцити - 7%. Який найбільш імовірний діагноз?

- A.** Гострий мієлобластний лейкоз
- B.** Гострий лімфобластний лейкоз
- C.** Хронічний лімфобластний лейкоз
- D.** Анемія
- E.** Лейкемоїдна реакція

44. До приймального покою швидкою допомогою доставлено хворого 46-ти років зі скаргами на різкий, нападоподібний біль у правій поперековій ділянці, іррадіюючий у пахвинну ділянку, та на внутрішню поверхню стегна. Біль з'явився раптово кілька годин тому. Напередодні у хворого з'явилась профузна безбольова гематурія зі згустками крові черв'якоподібної форми. Раніше нічим не хворів. Про яке захворювання слід думати в першу чергу?

- A.** Рак правої нирки
- B.** Пухлина сечового міхура
- C.** Некротичний папіліт
- D.** Гострий гломерулонефрит
- E.** Сечокам'яна хвороба, камінь правої нирки

45. Хворий 29-ти років захворів гостро 3 тижні тому. Різко підвищилась температура, з'явилися сильні болі в лівій гомілці. На рентгенограмах цієї ділянки множинні вогнища деструкції неправильної геометричної форми з нерівними контурами. В ділянках деструкції визначаються щільні тіні секвестрів. Навколо уражених відділів кістки визначаються смужки звапнення відшарованого окістя. Який найбільш імовірний діагноз?

- A.** Гострий гематогенний остеомієліт кісток лівої гомілки
- B.** Туберкульозне ураження кісток лівої гомілки
- C.** Саркома лівої великогомілкової кістки
- D.** Фіброзна остеодистрофія кісток лівої гомілки
- E.** Метастатичне ураження кісток лівої гомілки

46. Чоловік 50-ти років, перебуваючи вдома, отримав перелом плечової кістки і був доставлений до травм пункту поліклініки. Як оформити тимчасову непрацездатність потерпілого?

- A.** Довідка встановленої форми на 5 днів, а з 6-го дня листок непрацездатності
- B.** Листок непрацездатності з 1-го дня на весь період хвороби
- C.** Довідка довільної форми
- D.** Листок непрацездатності за підписом головного лікаря
- E.** Листок непрацездатності на 6 днів і довідка довільної форми

47. Дитина 4,5 місяців перебуває на нераціональному штучному вигодовуванні коров'ячим молоком. При введенні жовтка у дитини з'явилися плямисто-папульозний висип по всьому тілу, мокнучі ділянки, екскоріації. Які симптоми найбільш характерні в клініці даного захворювання?

- A.** Свербіж шкіри
- B.** Блювання
- C.** Затримка психомоторного розвитку
- D.** Підвищення рівня IgM
- E.** Фебрильна температура тіла

48. Чоловік 68-ми років скаржиться на кашель із виділенням харкотиння, який турбує його впродовж декількох років, осиплість голосу, загальну слабкість. Проживає поблизу заводу по переробці азбесту. Об'єктивно: в легенях справа - ослаблене дихання з подовженим видихом, сухі хрипи. На рентгенограмі: в області кореня і прикореневої зони справа неоднорідне, з нечіткими контурами затемнення, підвищена повітряність легень. ЛОР: парез правої голосової зв'язки. Який найбільш імовірний діагноз?

- A.** Центральний рак правої легені
- B.** Правобічна прикоренева пневмонія
- C.** Хронічний пиловий бронхіт
- D.** Азбестоз
- E.** Туберкульоз легень

49. Чоловік 49-ти років скаржиться на періодичний головний біль, підвищення артеріального тиску, біль в ділянці серця ниючого характеру, біль та побіління кистей рук при зануренні у холодну воду, які зникають через 15 хвилин після звичної роботи, парестезії та оніміння верхніх кінцівок. Об'єктивно: АТ- 160/100 мм рт.ст., акцент II тону над аортою, систолічний шум на верхівці серця. Позитивний симптом "білої плями", Пала, позитивна холодова проба. Який з діагнозів є найбільш імовірним?

- A.** Вібраційна хвороба
- B.** Гіпертонічна хвороба
- C.** Синдром Рейно
- D.** Остеохондроз хребта з корінцевим синдромом
- E.** Ішемічна хвороба серця

50. Жінка 55-ти років скаржиться на безпричинну появу синців, слабкість, кровотоцивність ясен, запаморочення. Об'єктивно: слизові оболонки та шкірні покриви бліді, з численними крововиливами різної давнини. Лімфатичні вузли не збільшені. Ps- 100/хв., АТ- 110/70 мм рт.ст. З боку внутрішніх орга-

нів змін не виявлено. У крові: ер.- $3,0 \cdot 10^{12}$ /л, Нв- 92 г/л, КП- 0,9, анізоцитоз, пойкилоцитоз, лейк.- $10 \cdot 10^9$ /л, е- 2%, п- 12%, с- 68%, л- 11%, м- 7%, ШЗЕ- 12 мм/год. Додаткове визначення якого лабораторного показника найбільш доцільне для встановлення діагнозу?

- A.** Тромбоцити
- B.** Ретикулоцити
- C.** Час згортання крові
- D.** Осмотична резистентність еритроцитів
- E.** Фібриноген

51. Чоловіка 57-ми років доставлено до неврологічного відділення зі скаргами на слабкість лівих руки і ноги, головний біль, опущення правої повіки, двоїння. Захворів поступово протягом доби після нервового перевантаження. Об'єктивно: оглушення, мова збережена, розбіжна косоокість лівого ока, птоз правої повіки, диплопія. Сила м'язів в лівих кінцівках знижена. Сухожилкові рефлекси зліва вищі. Який з перелічених діагнозів найбільш імовірний?

- A.** Інфаркт мозку
- B.** Субарахноїдально-паренхіматозний кроволив
- C.** Менінгоенцефаліт
- D.** Міастенія
- E.** Ботулізм

52. В селищі міського типу, що розташоване на річці, зареєстровано спалах вірусного гепатиту А, можливо водного походження. Збільшення яких показників якості води водойми може підтвердити це припущення?

- A.** Кількість колі-фагів
- B.** Індекс кишкової палички
- C.** Окислюваність
- D.** Наявність збудника водяної лихоманки
- E.** Індекс фекальних колі-форм

53. Хворий 45-ти років, тракторист, доставлений в клініку попутним транспортом. Відомо, що 3 години тому працював на складі з отрутохімікатами. Загальний стан хворого важкий. Відмічається різке звуження зіниць, тремор, судоми м'язів всього тіла, розлад функції сфінктера. У крові відмічається зниження активності холінестерази на 40%. Який діагноз найбільш імовірний?

- A.** Гостре отруєння фосфорорганічними сполуками
- B.** Гостре отруєння хлорорганічними сполуками
- C.** Гостре отруєння ртутьорганічними сполуками
- D.** Гостре отруєння арсеновмісними сполуками
- E.** Гостре отруєння нітрофенольними сполуками

54. Хвора 56-ти років з надмірною масою тіла скаржиться на біль у колінних суглобах, який посилюється при ходінні, особливо по східцях, при довгому стоянні на ногах. Хво-

ріє 5 років. Об'єктивно: колінні суглоби деформовані, набряклі, під час руху - болючі. На рентгенограмі: суглобова щілина звужена, субхондральний склероз, крайові остеофіти. Який діагноз найбільш імовірний?

- A.** Деформуючий остеоартроз
- B.** Ревматичний артрит
- C.** Реактивний артрит
- D.** Подагра
- E.** Ревматоїдний артрит

55. Хворий 30-ти років скаржиться на ожиріння, слабкість, сонливість, біль голови, зниження потенції, які відзначає 4 роки після перенесеної ГРВІ. Об'єктивно: зріст - 171 см, вага - 101 кг. Відкладення жиру переважно на плечах, тулубі. Шкіра суха, багряно-мармурова. АТ- 160/102 мм рт.ст. Рівень АКТГ підвищений. Який найбільш імовірний діагноз?

- A.** Хвороба Іценко-Кушінга
- B.** Синдром Іценко-Кушінга
- C.** Ожиріння аліментарне
- D.** Гіпертонічна хвороба
- E.** Патологічний клімакс

56. У доношеної дитини віком 6 днів на різних ділянках шкіри виявляються еритема, мляві пухирі, ерозивні поверхні, тріщини, лущення епідермісу, які виглядають ніби після ошпарення окропом. Виявлено позитивний симптом Нікольського. Загальний стан дитини важкий. Виражений неспокій, гіперестезія, фебрильна температура. Який найбільш імовірний діагноз у цьому випадку?

- A.** Ексфолювативний дерматит Ріттера
- B.** Флегмона новонародженого
- C.** Псевдофурункульоз Фігнера
- D.** Пухирчатка новонародженого
- E.** Епідермоліз

57. Жінка 32-х років висловлює скарги на висипання у ділянці тулуба, кінцівок, виражений свербіж шкіри. Захворювання почалося раптово після укусів комарів. Супутні захворювання: хронічний тонзиліт, хронічний гастрит, коліт. Об'єктивно: на шкірі тулуба, кінцівок розташована велика кількість набряклих папул розмірами від булавочної голівки до великих зливних вогнищ з фестончастими краями. На окремих ділянках висип регресує. Який найбільш імовірний діагноз?

- A.** Кропив'янка
- B.** Алергійний дерматит
- C.** Токсикодермія
- D.** Екзема мікробна
- E.** Екзема справжня

58. Шихтувальник свинцевоплавильного цеху 22 роки піддавався дії свинцю в концентраціях до 1 мг/м^3 . Який з лабораторних показників відноситься до ранніх і вірогідних ознак хронічної свинцевої інтоксикації?

А. Порфіринурія**В.** Ретикулоцитоз, базофільна зернистість еритроцитів**С.** Збільшення концентрації свинцю у біологічних середовищах**Д.** Лейкоцитоз**Е.** Анемія

59. Дитина 10-ти років, що страждає протягом 3-х років на цукровий діабет, доставлена у відділення в стані гіперглікемічної коми. Первинну дозу інсуліну слід призначити із розрахунку:

А. 0,1-0,2 ОД/кг маси тіла на годину**В.** 0,05 ОД/кг маси тіла на годину**С.** 0,2-0,3 ОД/кг маси тіла на годину**Д.** 0,3-0,4 ОД/кг маси тіла на годину**Е.** 0,4-0,5 ОД/кг маси тіла на годину

60. Під час обстеження в лікарні у дівчинки 7-ми місяців діагностовано високий дефект міжшлуночкової перегородки. Який відділ серцево-судинної системи буде перенавантажений у першу чергу?

А. Правий шлуночок**В.** Праве передсердя**С.** Лівий шлуночок**Д.** Ліве передсердя**Е.** Велике коло кровообігу

61. Дівчинку 11-ти років поставлено на диспансерний облік у гастроентеролога в зв'язку із виразковою хворобою дванадцятипалої кишки, дискінезією жовчовивідних шляхів. З якою частотою слід проводити протирецидивні курси лікування?

А. Двічі на рік**В.** Кожні 2 місяці**С.** Кожні 3 місяці**Д.** Один раз на рік**Е.** Тричі на рік

62. Жінка 60-ти років скаржиться на загальну слабкість, почуття тягаря, тиснення, переповнення в епігастрії, нудоту, відрижку після їжі. Хворіє біля 15-ти років. Об'єктивно: температура - 36,4°C, ЧД- 20/хв, Рс- 88/хв, АТ- 115/75 мм рт.ст. Шкіра та слизові бліді. У крові: ер.- 2,0·10¹²/л, Нв- 100 г/л. Виявлені антитіла до обкладкових клітин шлунока. Яка найбільш імовірна причина розвитку анемічного синдрому в даної хворої?

А. Продукція антитіл до внутрішнього фактору**В.** Порушення синтезу гемоглобіну**С.** Порушення синтезу еритропоетину**Д.** Порушення всмоктування заліза**Е.** Підвищена витрата заліза

63. Хворого 44-х років доставлено в клініку з приводу болю в лівій половині поперекової ділянки, який з'явився після падіння з висоти 2 м. Після травми, під час дворазового сечовипускання помітив наявність макрогематурії. Стан середнього ступеня важкості. Артеріальний тиск та пульс у нормі. З боку органів грудної клітки та черевної порожни-

ни патологічних змін не знайдено. Наявна невелика болісна припухлість у лівій поперековій ділянці. Який попередній діагноз?

А. Закрите пошкодження нирки**В.** Сечокам'яна хвороба**С.** Туберкульоз нирок**Д.** Пухлина нирки**Е.** Гострий пієлонефрит

64. Пацієнтка 65-ти років звернулася зі скаргами на періодичні болі у проксимальних міжфалангових і променевозап'ясткових суглобах з періодичним набряканням і почервонінням, які непокоять її протягом 4-х років. На рентгенограмі наявні зміни у вигляді остеопорозу, звуження суглобових щілин і поодинокі узури. Який найбільш імовірний діагноз?

А. Ревматоїдний артрит**В.** Остеоартроз**С.** Подагра**Д.** Псевдоподагра**Е.** Мієломна хвороба

65. Пацієнт 38-ми років висловлює скарги на сильний пекучий біль у ділянці кисті та передпліччя. В анамнезі: різана рана волярної поверхні нижньої третини передпліччя. Пошкодження якого нерва найчастіше викликає подібні болі?

А. Серединний**В.** Променевий**С.** Ліктьовий**Д.** Міжкістковий**Е.** Пахвовий

66. Хвора 33-х років доставлена в клініку зі скаргами на задишку, що виникла раптово і переходить у ядуху, відчуття "клубка у горлі", тремор кистей рук, страх смерті. Напад розвинувся вперше у зв'язку з сильним хвилюванням. Раніше ні на що не хворіла. Об'єктивно: ЧД- 28/хв., Рс- 104/хв., ритмічний, АТ- 150/85 мм рт.ст. Дихання везикулярне, почашене, поверхневе, з подовженим видихом. Межі серця перкуторно не змінені. Тони серця гучні, ритмічні. Який найбільш імовірний діагноз?

А. Нейроциркуляторна дистонія**В.** Бронхіальна астма**С.** Гіпертонічний криз**Д.** Серцева астма**Е.** Тиреотоксичний криз

67. Хвора 48-ми років, яка страждає на склеродермію протягом 5-ти років, досягла стійкої ремісії після використання пеніциламіна протягом року. Який механізм дії препарату зумовлює патогенетичну дію?

А. Гальмування синтезу колагену**В.** Вплив на білковий обмін**С.** Зв'язування отрут**Д.** Вплив на Т-лімфоцити**Е.** Пригнічення функції макрофагів

68. Хворий 28-ми років скаржиться на біль

у животі ріжучого характеру. Захворів різко 1,5 години тому, коли відчув гострий біль під грудьми. До цього нічим не хворів. Об'єктивно: шкіра бліда, хворий лежить на спині. При зміні положення тіла біль загострюється. Ps- 70/хв, ритмічний, АТ- 100/60 мм рт.ст. З боку серця та легень патології немає. Язик сухий, чистий. Живіт втягнутий, не бере участі в диханні, під час пальпації різко напружений та болісний у всіх відділах. Симптом Щоткіна-Блюмберга позитивний. Який найбільш імовірний діагноз?

- A.** Перфоративна виразка шлунка
- B.** Гострий панкреатит
- C.** Гострий холецистит
- D.** Гостра кишкова непрохідність
- E.** Гострий апендицит

69. У хлопчика 6-ти років після встановлення діагнозу: гострий гломерулонефрит з ізольованим сечовим синдромом, період неповної клініко-лабораторної ремісії, без порушення функцій нирок, протягом 7-ми місяців спостерігалась мікрогематурія. Про який перебіг захворювання треба думати в цьому випадку?

- A.** Затяжний
- B.** Гострий
- C.** Підгострий
- D.** Хронічний
- E.** Рецидивуючий

70. У хворого 49-ти років вперше діагностована відкритокутова глаукома. Призначте краплі:

- A.** Пілокарпіну гідрохлорид 1%
- B.** Атропіну сульфат 1%
- C.** Дексаметазон 1%
- D.** Сульфацил-натрій 30%
- E.** Тауфон

71. Роділля 23-х років, II період своєчасних пологів. Почався напад еклампсії. При внутрішньому дослідженні: голівка плоду заповнює всю крижову западину, досягаючи тазового дна, стрілоподібний шов у прямому розмірі, мале тім'ячко звернене до лобка. Яка тактика ведення пологів на даному етапі?

- A.** Накладання акушерських щипців
- B.** Кесарів розтин
- C.** Консервативне ведення пологів з послідувальною епізіотомією
- D.** Інтенсивна терапія гестоза з продовженням консервативного ведення пологів
- E.** Вакуум-екстракція плоду

72. Хвора 48-ми років, яка страждає на ревматизм, комбіновану мітральну ваду серця, звернулася по медичну допомогу в зв'язку з раптовою появою після фізичного навантаження серцебиття. Об'єктивно: АТ- 130/80 мм рт.ст., ЧСС- 112/хв., Ps- 82/хв, ритм неправильний. На ЕКГ: Р відсутній, QRS без змін, RR = 0,98-0,54 с. У хворої виникло ускладнення:

- A.** Пароксизм миготіння передсердь
- B.** Надшлуночкова екстрасистоля
- C.** Шлуночкова екстрасистоля
- D.** Пароксизмальна надшлуночкова тахікардія
- E.** Пароксизмальна шлуночкова тахікардія

73. Викладач 59-ти років скаржиться на нападopodobні болі за грудниною тривалістю до 20 хвилин. Стан погіршився 2 дні тому, напередодні переніс ГРЗ. Об'єктивно: тони серця приглушені, акцент II тону над аортою. АТ- 180/100 мм рт.ст., Ps- 80/хв. Живіт м'який, печінка біля краю реберної дуги. На ЕКГ у динаміці - негативний зубець T у V2 – V5. Який препарат вибору вважається обов'язковим для лікування на догоспітальному етапі?

- A.** Ацетилсаліцилова кислота
- B.** Тромболітик актилізе (т РА)
- C.** Антагоніст кальцію ніфедипін
- D.** Предуктал
- E.** Серцевий глікозид дигоксин

74. Хворий 47-ми років скаржиться на рецидивуючі болі у лівому підребер'ї, які можуть бути спровоковані прийомом гострої їжі. Біль віддає у спину. Відзначається втрата ваги до 3-5 кг у період загострення. Випорожнення нестійкі: закріп змінюється кашкоподібними випорожненнями з домішкою жиру до 3-5 разів на добу. Живіт болісний в епігастрії та лівому підребер'ї. Рубець після холецистектомії. Відрізки товстої кишки під час пальпації чутливі. Амілаза сечі у день госпіталізації - 1024 ОД. Патогенетичне лікування хворого має включати:

- A.** Антиферментні препарати (контрикал)
- B.** Антибіотики для ерадикації хелікобакте-ріозу
- C.** Спазмолітики (но-шпа)
- D.** Прокінетики (метоклопрамід-церукал)
- E.** Протизапальні засоби (аспірин)

75. До жіночої консультації звернулася вагітна 25-ти років зі скаргами на ниючі болі внизу живота і у попереку. Термін вагітності 9-10 тижнів. В анамнезі 2 штучних аборти. При піхвовому дослідженні: шийка матки довжиною 3 см, канал шийки матки закритий, матка збільшена відповідно терміну вагітності, виділення слизові, мізерні. Який діагноз найбільш імовірний?

- A.** Загроза самовільного викидня
- B.** Самовільний викидень, що почався
- C.** Вагітність, що не розвивається
- D.** Міхуровий занесок
- E.** Аборт у ходу

76. При вступі до дитячого дошкільного закладу лікар встановив у 20% дітей адаптацію, що затягнулася. Який з показників у цих дітей нормалізується у першу чергу?

- A.** Апетит
- B.** Сон
- C.** Емоційний стан
- D.** Секреція імуноглобуліну
- E.** Мовна активність

77. Госпіталізована хвора 49-ти років з нападом бронхіальної астми, що затягнувся. В легенях ослаблене дихання, маса сухих хрипів. ЧДР- 32/хв., АТ- 140/90 мм рт.ст., Рс- 90/мин. Зроблена в/м ін'єкція 1 мл адреналіну. Стан не поліпшився: зберігається задишка 28/хв., у легенях зменшилася кількість сухих хрипів. Артеріальний тиск піднявся до 170/110 мм рт.ст., тахікардія 130/хв. Для надання невідкладної допомоги доцільно застосувати:

- A.** Верапаміл в/в
- B.** Бета-блокатори в/в
- C.** Атровент через небулайзер
- D.** Коринфар розжувати
- E.** Кордарон внутрішньо

78. В районі проживає 70000 населення, з них у віці 0-14 років - 13%, 15-49 років - 52%, 50 років та старіші - 35%. За допомогою якого виду графічного зображення найдоцільніше зобразити ці дані?

- A.** Секторна діаграма
- B.** Радіальна діаграма
- C.** Лінійна діаграма
- D.** Стовпчикова діаграма
- E.** Картограма

79. На земельній ділянці лікарні 25% площі зайнято будівлями, 60% - зеленими насадженнями і 15% припадає на господарський двір і проїзди. В який спосіб необхідно покращити планування лікарняної ділянки?

- A.** Зменшити відсоток забудови
- B.** Зменшити відсоток озеленення
- C.** Збільшити відсоток забудови
- D.** Збільшити відсоток озеленення
- E.** Зменшити відсоток, що припадає на господарський двір і проїзди

80. У дівчинки 14-ти років протягом 2-х місяців відмічається періодичне підвищення температури тіла до 39°C, веретеноподібна припухлість міжфалангових суглобів та біль у верхній частині груднини та шийі, скутість зранку. Який найбільш імовірний діагноз?

- A.** Ювенільний ревматоїдний артрит
- B.** Ревматизм
- C.** Токсичний сіновіїт
- D.** Септичний артрит
- E.** Остеоартрит

81. Хворий 19-ти років звернувся до терапевта зі скаргами на погане самопочуття, озноби, нежить, біль у м'язах та суглобах, нудоту та пронос. Просить виписати йому побільше знеболюючих та заспокійливих (трамадол або солпадеїн, котрі краще допомагають, та діазепам). Слизова зіву блідо-рожева, чиста. В легенях - везикулярне дихання. Тахікар-

дія. Зіниці розширені, реакція на світло в'яла. На шкірі передпліч - сліди ін'єкцій. При обстеженні тримається розв'язно, роздратовано, грубий, брехливий. Встановіть діагноз:

- A.** Опійна наркоманія
- B.** Залежність від знеболюючих
- C.** Токсикоманія при зловживанні транквілізаторів
- D.** Гостре респіраторне захворювання
- E.** Харчова токсикоінфекція

82. Хвора 25-ти років раптово відчула інтенсивний головний біль, нудоту, біль в шийі, попереку. Об'єктивно: на тілі геморагічна висипка. Температура 39, 2°C. Виражені менінгеальні симптоми. Світлова, тактильна, больова гіперестезія. У крові: лейкоц.- 25 · 10⁹/л. Який метод обстеження найбільш інформативний?

- A.** Люмбальна пункція
- B.** Комп'ютерна томографія
- C.** Електроенцефалографія
- D.** Транскраніальна доплерографія
- E.** Ехоенцефалографія

83. У хворого 57-ми років під час холецистектомії почалася масивна кровотеча. Вирішено перелити кров. У хворого група крові АВ(IV) Rh(-). На станції переливання крові такої групи немає. Донори якої групи можуть бути викликані для задачі крові?

- A.** Донори рідкісних груп крові
- B.** Активної групи
- C.** Донори-родичі
- D.** Екстрені донори
- E.** Донори резерву

84. Хлопчику 5 років, щеплений з порушенням графіку вакцинації. Скарги на біль у горлі при ковтанні, головний біль, кволість, лихоманку. Об'єктивно: дитина бліда, збільшені передньошийні лімфовузли, набряк мигдаликів, їх ціанотична гіперемія, на мигдаликах наліт сіро-білий, не знімається, при насильному знятті - мигдалики кровлять. Який діагноз найбільш імовірний?

- A.** Дифтерія ротоглотки
- B.** Лакунарна ангіна
- C.** Ангіна Сімановського-Венсана
- D.** Інфекційний мононуклеоз
- E.** Фолікулярна ангіна

85. Хворий 18-ти років доставлений до лікарні із значними набряками, які з'явилися через два тижні після перенесеної ангіни. Виявлено підвищення артеріального тиску до 160/110 мм рт.ст. Запідозрений гострий гломерулонефрит. Що може виявлятися у сечовому осаді?

- A.** Значна протеїнурія, еритроцитурія, циліндрурія
B. Незначна протеїнурія, лейкоцитурія
C. Мікрогематурія, кристалурія
D. Помірна протеїнурія, макрогематурія, гіалінова циліндрурія
E. Макрогематурія, лейкоцитурія

86. У хворого 44-х років впродовж тижня кожні 48 годин з'являлись напади ознобу, які змінювались лихоманкою. Температура тіла підвищується до 40°C . Зниження температури через 3-4 години супроводжується потовиділенням. Погіршився апетит, з'явилась загальна слабкість. Шкіра бліда. Збільшені печінка та селезінка. Який найбільш ефективний метод верифікації діагнозу?

- A.** Мікроскопія мазку крові та товстої краплі
B. Мікроскопія всячої краплі
C. Загальний аналіз крові
D. Бактеріологічний метод
E. Імуноферментний аналіз

87. На північній околиці населеного пункту розташований хімічний комбінат. Протягом року спостерігається така повторюваність вітрів: північний - 10%, східний - 20%, південний - 50%, західний - 20%. Назвіть оптимальне місце для розміщення земельної ділянки стаціонару медико-санітарної частини?

- A.** На південь від хімічного комбінату
B. На північ від хімічного комбінату
C. На схід від хімічного комбінату
D. На захід від хімічного комбінату
E. На території хімічного комбінату

88. У хворі 54-х років спленомегалія без особливих суб'єктивних скарг. У крові: Нв-142 г/л; лейкоцити - $32 \cdot 10^9/\text{л}$, е- 5%, баз.- 2%, мієлобласти - 6%, промієлоцити - 5%, мієлоцити - 6%, юні - 8%, паличкоядерні - 4%, с- 46%, л- 12%, м- 6%; ШЗЕ- 19 мм/год. Для лікування хворої доцільно використати:

- A.** Мієлосан
B. Циклофосфан
C. Схема 5+2
D. Преднізолон
E. Лікування не показане

89. На хімічному заводі відбулося гостре групове отруєння оксидами Нітрогену з летальним кінцем. Для розслідування цього випадку створена комісія. Хто має очолити комісію з розслідування?

- A.** Представник державного нагляду з охорони праці
B. Спеціаліст з профпатології органу управління охороною здоров'я
C. Головний лікар санітарно-епідеміологічної станції
D. Власник (керівник) підприємства
E. Представник профспілкової організації

90. Міська соматична лікарня на 300 ліжок складається з головного корпусу, у якому розташовані терапевтичне і хірургічне від-

ділення. У декількох окремих будівлях розташовані пологове, дитяче і радіологічне відділення, сполучені з головним корпусом підземними і наземними критими переходами. Визначте систему забудовлі лікарні:

- A.** Централізовано-блочна
B. Централізована
C. Децентралізована
D. Вільна
E. Змішана

91. Джерелом централізованого господарчого водопостачання населеного пункту є міжпластовий захищений напірний водоносний горизонт. Вода з підвищеною мінералізацією (до $1,5 \text{ г/дм}^3$, норма - $1,0 \text{ г/дм}^3$) та вмістом хлоридів (700 мг/дм^3 , ГДК - 350 мг/дм^3). Яка патологія може розвинути у населення при споживанні цієї води?

- A.** Гіпертонічна хвороба
B. Нефрози
C. Ентероколіти
D. Гастрити
E. Жовчнокам'яна хвороба

92. Хворий 36-ти років скаржиться на задишку, біль у правому підребер'ї, сухий кашель, набряки гомілок. Хворіє 4 місяці, лікувався з приводу ревматизму - без ефекту. Дифузний ціаноз, набряки ніг, ЧД- 28/хв., температура - $36,8^{\circ}\text{C}$. Над нижніми відділами легенів - дрібноміхурцеві хрипи. Межі серця розширені в усі сторони. Тони серця послаблені, систолічний шум в 5-й точці. Ps-90/хв., АТ- 100/80 мм рт.ст. Печінка на 4 см нижче реберної дуги. Який попередній діагноз?

- A.** Дилатаційна кардіоміопатія
B. Ревматична недостатність мітрального клапану
C. Бактеріальний ендокардит аортального клапану
D. Гіпертрофічна кардіоміопатія
E. Гострий міокардит

93. Хвора 24-х років страждає на ревматизм з 15-ти років. Перенесла 2 ревматичні напади 4 роки тому. Протягом останніх 6-ти місяців виникали пароксизми миготливої аритмії 1 раз у 2-3 місяця. Який варіант антиаритмічної терапії або тактики слід запропонувати?

- A.** Профілактичний прийом кордарону
B. Негайна госпіталізація
C. Дефібриляція
D. Прийом лідокаїну
E. Призначення гепарину

94. У хворого 54-х років внутрішня кровотеча. Йде операція. При визначенні групи крові аглютинація настала в першій та третій краплях двох серій стандартних гемоглютинаційних сироваток. Яка група крові у хворого?

- A. A (II)
- B. 0 (I)
- C. B (III)
- D. AB (IV)

E. Визначення слід повторити

95. Під час переливання крові при проведенні біологічної проби хворий поскаржився на озноб, вкрився холодним потом, відзначає мерехтіння "метеликів" перед очима, незначний біль у поперековій ділянці. Що у хворого?

- A. Гемотрансфузійна реакція
- B. Пірогенна реакція
- C. Бактеріально-токсичний шок
- D. Цитратний шок
- E. Напад ниркової кольки

96. У дитини 7-ми років виражений нахил голови праворуч, асиметрія лицевого черепа, правий грудинно-ключично-сосковий м'яз різко напружений, рухи голови обмежені, праве надпліччя припіднято. Який найбільш імовірний діагноз?

- A. Вроджене кривом'яззя
- B. Сколіоз шийного відділу хребта
- C. Хвороба Кліпель-Фейна
- D. Хвороба Грізеля
- E. Синдром Шерешевського-Тернера

97. Хворий 24-х років на другий день хвороби скаржиться на високу температуру, головний біль у ділянці чола, надбрівних дуг, при русі очними яблуками, у м'язах і суглобах. Об'єктивно: температура - 39°C. Обличчя гіперемоване, склери ін'єковані. Слизова оболонка м'якого піднебіння, задньої стінки глотки яскраво гіперемована з крапковими крововиливами. Які зміни в гемограмі типові для цього захворювання?

- A. Лейкопенія
- B. Лейкоцитоз
- C. Нейтрофіліоз
- D. Анемія
- E. Прискорена ШОЕ

98. Народилля 30-ти років. Народився живий доношений хлопчик вагою 4100 г, довжиною 54 см. Через 20 хвилин після народження плоду народився послід і виділилось 300 мл крові. Після народження посліду продовжується кровотеча. При огляді плаценти виявлено, що судини проходять через край плаценти на оболонки і там обриваються. При огляді пологових шляхів за допомогою дзеркал травми шийки матки та піхви не знайдено. Кровотеча йде з порожнини матки. Які втручання необхідно провести з метою зупинки кровотечі?

- A. Провести ручну ревізію тіла матки
- B. Провести зовнішній масаж матки
- C. Ввести утеротоніки
- D. Провести тампонаду тіла матки
- E. Накласти клеми на параметрії за методом Бакшеєва

99. Хвора 46-ти років надійшла до клініки зі скаргами на диплопію, розлади ковтання, слабкість у правій руці, нестійкість під час ходи. Перераховані скарги виникли через 12 днів після перенесеної ангіни, що супроводжувалася підвищенням температури до 38°C, невеликими болями у горлі і набряком підшкірної клітковини шиї. Який найбільш імовірний діагноз?

- A. Дифтерійний поліневрит
- B. Поліомієліт
- C. Вірусний енцефаліт
- D. Ботулізм
- E. Ревматичне ураження нервової системи

100. У підлітка 13-ти років скарги на пронос, слабкість, зниження маси тіла. Стан погіршується після вживання великої кількості борошняних виробів. Такі явища спостерігаються з раннього дитинства. Об'єктивно: стан задовільний, зниженого харчування, відстає у фізичному розвитку. Причиною захворювання у даному випадку є:

- A. Непереносимість глютену
- B. Глистяна інвазія
- C. Хронічний панкреатит, синдром мальдигестії
- D. Дисбактеріоз кишечника
- E. Дефіцит лактази

101. Хвора 37-ми років перенесла гепатити А і В. Доставлена у важкому стані. При надходженні блювання рідкою кров'ю і згортками повним ротом. АТ- 80/40 мм рт.ст. Рс- 108/хв. Живіт збільшений, безболісний. З рота "печінковий" запах. Визначте найбільш імовірне джерело кровотечі:

- A. Варикозні вени стравоходу і шлунка
- B. Гострі виразки 12-палої кишки
- C. Розрив слизової кардіального відділу шлунка
- D. Хронічна виразка шлунка
- E. Легенева кровотеча

102. При огляді потерпілого 32-х років внаслідок автокатастрофи черговий хірург виявив: живіт м'який, симптоми подразнення очеревини відсутні, зліва від пупка болоче пульсуюче новоутворення, аускультативно над ним систолічний шум, пульсація на артеріях нижніх кінцівок ослаблена. АТ- 90/60 мм рт.ст., Рс- 90/хв. Який попередній діагноз?

- A. Розшаровуюча аневризма аорти
- B. Гострий тромбоз біфуркації аорти
- C. Травматичне пошкодження лівої нирки
- D. Розрив товстого кишечника
- E. Травматичний розрив селезінки

103. У дитини 11-ти років з неревматичним кардитом періодично виникають напади, які проявляються відчуттям болю в ділянці серця, задишкою, блідістю, підвищенням артеріального тиску, різким збільшенням ЧСС до 180/хв. Який з медикаментозних засобів є найбільш ефективним у лікуванні?

- A.** Обзідан
- B.** Новокаїнамід
- C.** Лідокаїн
- D.** Верапаміл
- E.** Аймалін

104. У хворого 46-ти років з гострим абсцесом лівої легені при кашлі раптово виникли сильний біль у грудній клітці та задуха, посилилась тахікардія. На контрольній Ro-грамі виявлено колабовану ліву легеню, повітря в лівій плевральній порожнині з горизонтальним рівнем рідини. Який механізм виникнення даного ускладнення?

- A.** Прорив гнійника в плевральну порожнину
- B.** Розрив булли лівої легені
- C.** Перехід запалення на вісцеральну плевру
- D.** Ателектаз лівої легені
- E.** Гостра серцево-легенева недостатність

105. До гінекологічного стаціонару звернулася жінка 38-ми років зі скаргами на значну кровотечу зі статевих шляхів та затримку місячних на місяць. При бімануальному дослідженні: шийка матки бочкоподібної форми, м'якої консистенції. Матка звичайних розмірів, дещо розм'якшена. Придатки без особливостей з обох сторін. При дзеркальному дослідженні: шийка матки синюшна, збільшена у розмірах, зовнішнє вічко розкрите до 0,5 см. Дослідження сечі на ХГ - позитивне. Який найбільш імовірний діагноз?

- A.** Шийкова вагітність
- B.** Маткова вагітність
- C.** Аборт у ході
- D.** Загроза переривання вагітності
- E.** Позаматкова вагітність

106. У дитини 5-ти років після ГРВІ погіршився загальний стан, з'явилась швидка втомлюваність. Шкіра бліда, межі серця поширені вліво, І тон на верхівці глухий, нижній систолічний шум над верхівкою. На ЕКГ- ознаки первантаження лівого шлуночка. Який найбільш імовірний діагноз?

- A.** Неревматичний міокардит
- B.** Ревматичний кардит
- C.** Застійна кардіоміопатія
- D.** Природжений кардит
- E.** Набута вада серця

107. Хвора 46-ти років скаржиться на головний біль, галюцинації. Під час огляду: 39°C, збуджена, обличчя гіперемоване, позитивний симптом Говорова-Гудельє, петехіальна висипка на тулубі, кінцівках, тахікардія, гіпотонія, гепатоспленомегалія. Вживає алкоголь, ін'єкційні наркотики, живе в приміщенні підвального типу. Який попередній діагноз?

- A.** Висипний тиф
- B.** ВІЛ-інфекція
- C.** Грип
- D.** Лептоспіроз
- E.** Алкогольний психоз

108. Хвора 48-ми років хворіє на виразковий

коліт 8 років, лікувалась глюкокортикоїдами. Скаржиться на переймоподібний біль у навколопупкової та в лівій здухвинній ділянках, який за останні 2 тижні значно підсилюється, пронос із слизом та кров'ю 4-6 разів на добу, підвищення температури тіла до 38 – 39°C, головний біль та біль у колінних суглобах. Об'єктивно: стан хворої середньої важкості, Рс- 108/хв., АТ- 90/60 мм рт.ст., серце і легені без особливостей, язик вологий, тонус м'язів живота значно знижений, перистальтичні шуми відсутні. Яке ускладнення розвинулось у хворої?

- A.** Токсична дилатація товстої кишки
- B.** Перфорація товстої кишки
- C.** Кишкова кровотеча
- D.** Стриктурна товстої кишки
- E.** Рак товстої кишки

109. Хвора 36-ти років скаржиться на частий, болючий, утруднений сечопуск, постійні позиви до сечопуску, появу декількох крапель крові у сечі в кінці сечопуску. Захворіла раптово після переохолодження. При УЗД - в сечовому міхурі мало сечі, стінки сечового міхура набряклі, рівномірно потовщені. У сечі: лейкоцити - 30-40 в п/з, білок - 0,099 г/л, еритроцити незмінні - 5-7 в п/з. Який найбільш імовірний діагноз?

- A.** Гострий цистит
- B.** Гострий сальпінгоофорит
- C.** Уретероцеле
- D.** Пухлина сечового міхура
- E.** Камінь сечового міхура

110. Під час обстеження дитини виявлено, що вона може тривало спостерігати за яскравою іграшкою, усміхається. В положенні на животі - підіймає та утримує голову. Не сидить. Вік дитини, виходячи з її психосоматичного розвитку, відповідає:

- A.** 2 місяці
- B.** 4 місяці
- C.** 5 місяців
- D.** 6 місяців
- E.** 7 місяців

111. Хлопчик 13-ти років скаржиться на "голодні" нічні болі у животі, закрепи, печію. Хворіє більше двох років. Яке захворювання найбільш імовірне?

- A.** Виразкова хвороба 12-палої кишки
- B.** Гострий гастрит
- C.** Хронічний гастрит
- D.** Дискінезія жовчовивідних шляхів
- E.** Виразкова хвороба шлунка

112. Чоловік 50-ти років звернувся до травматологічного пункту з рваною раною гоїлки, отриманою в результаті немотивованого нападу бродячого собаки. Які заходи екстреної профілактики сказу мають бути проведені хірургом?

- А.** Промивання рани мильним розчином, накладення пов'язки з вірусцидними препаратами, введення антирабічної вакцини
В. Промивання рани мильним розчином, накладення пов'язки з вірусцидними препаратами, вакцинацію не проводити
С. Промивання рани мильним розчином, накладення пов'язки з вірусцидними препаратами, введення антирабічного імуноглобуліну
Д. Хірургічна обробка рани, накладення пов'язки з вірусцидними препаратами, введення антирабічного імуноглобуліну і антирабічної вакцини
Е. Хірургічна обробка рани, накладення пов'язки, призначення антибіотиків з вірусцидними препаратами

113. Дитина від юної родиллі, що палить, пологи ускладнені слабкістю пологової діяльності, були утруднені при виведенні голови і плечиків. Народилася з оцінкою за шкалою Апгар - 4 бали. Що з вказаного є фактором ризику спінальної травми?

- А.** Утруднення при виведенні голови і плечиків
В. Юний вік матері
С. Шкідливі звички
Д. Слабкість пологової діяльності
Е. Хронічна гіпоксія

114. У доношеної дитини є кефалогематома. На 2-у добу з'явилась жовтяниця, на 3-ю добу - змінився неврологічний стан (ністагм, симптом Грефе). Сеча жовта, випорожнення жовтого кольору. Група крові матері A(II)Rh⁺, дитини A(II)Rh⁺. На третю добу білірубін в крові - 58 мкмоль/л за рахунок непрямой фракції. Чим пояснити жовтяницю дитини?

- А.** Черепно-мозковий крововилив
В. Фізіологічна жовтяниця
С. Гемолітична хвороба новонароджених
Д. Фетальний гепатит
Е. Атрізія жовчовивідних шляхів

115. На деревообробному комбінаті проводиться сушка деревини за допомогою електромагнітних полів радіочастот, рівні яких перевищують ГДР. З якого матеріалу необхідно виготовити захисні екрани для попередження негативного впливу електромагнітних полів на організм працівників?

- А.** З металу
В. З дерева
С. З цегли
Д. З пластмаси
Е. З скла

116. Дівчинка 10-ти років хворіє на scarlatina. Отримувала лікування: парацетамол, вітаміни. На 14-й день хвороби з'явилися млявість, зниження апетиту, блідість шкіри, пастозність та набряки обличчя, олігурія. У сечі: питома вага 1030, білок 1 г/л, еритроцити 60 в п/з, гіалінові циліндри. Яке ускладнення розвинулось у дівчинки?

- А.** Гломерулонефрит
В. Піелонефрит
С. Сечокам'яна хвороба
Д. Пухлина сечового міхура
Е. Поліпи уретри

117. Хворий 34-х років скаржиться на пульсуючий біль у глибині правого вуха, який підсилюється при ковтанні, кашлі, зниження слуху, порушення самопочуття, нежить. Температура 38,5 – 39°C. Хворіє 2 день. Об'єктивно: при отоскопії видно крововиливи під епідермісом барабанної перетинки і шкіри кісткового відділу правого слухового проходу. Пальпація ділянки соскоподібного відростка безболісна. Який можливий діагноз?

- А.** Гострий правобічний середній отит
В. Фурункул зовнішнього слухового проходу
С. Гострий мастоїдит
Д. Гострий зовнішній дифузний отит
Е. Загострення хронічного мезотимпаніту

118. У новонародженого, що переніс асфіксію у пологах, на 3-тю добу життя з'явилася кровотеча з пупкової ранки. Лабораторно - гіпокоагуляція, тромбоцитопенія, гіпотромбінемія. Чим зумовлені клініко-лабораторні зміни?

- А.** ДВЗ-синдром
В. Геморагічна хвороба новонароджених
С. Вроджена ангіопатія
Д. Тромбоцитопенічна пурпура
Е. Травма пупкової судини

119. У потерпілого 40-ка років опікова травма 15% поверхні тіла II-III ст. На 20-ту добу після травми у хворого різке підвищення температури тіла, загальна слабкість, часте везикулярне дихання, загострення рис обличчя, АТ- 90/50 мм рт.ст., Ps- 112/хв. Про яке ускладнення можна думати?

- А.** Сепсис
В. Пневмонія
С. Гостра інтоксикація
Д. Гнійний бронхіт
Е. Анаеробна інфекція

120. При відвідуванні вдома дитини 2-х років лікар загальної практики встановив діагноз: кір. Дитина відвідує ясла, має сестру 5-ти років. Який документ необхідно заповнити лікареві для оперативного проведення протиепідемічних заходів на дільниці?

- А.** Екстрене повідомлення про інфекційне захворювання (форма № 058/о)
В. Довідка по догляду за хворою дитиною
С. Історія розвитку дитини (облікова форма № 112/о)
Д. Книга запису викликів лікарів додому (форма № 031/о)
Е. Листок непрацездатності по догляду за дитиною

121. Службовець хворіє 4 місяці, необхідно

подальше лікування, хворий непрацездатний. Хто уповноважений проводити експертизу непрацездатності даного хворого?

- A.** Медико-соціальна експертна комісія
- B.** Лікарсько-консультативна комісія
- C.** Лікуючий лікар із завідувачем відділення
- D.** Головний лікар лікувально-профілактичного закладу
- E.** Заступник головного лікаря по експертизі непрацездатності

122. У новонародженого 3-х діб годування майже завжди супроводжується виникненням задишки, нападами кашлем, ціанозом, пінистими виділеннями з рота. Після їди при аускультатії кількість вологих великопухирчастих хрипів у легенях збільшується. Годування через зонд не супроводжується кашлем і наростаючим ціанозом. Який найбільш імовірний діагноз?

- A.** Стравохідно-трахеальна норичя
- B.** Атрезія стравоходу
- C.** Атрезія хоан
- D.** Діафрагмальна кила
- E.** Незрощення твердого піднебіння

123. Хвора 47-ми років хворіє на варикозне розширення вен правої нижньої кінцівки. Скарги на біль, гіперемію вздовж підшкірних вен, підвищення температури тіла. При огляді великої підшкірної вени на гомілиці і стегні спостерігається гіперемія до середньої третини; під час пальпації болісна, тверда. Яке лікування потрібне хворій?

- A.** Операція Троянова
- B.** Консервативна терапія
- C.** Склерозуюче лікування
- D.** Операція Фельдера
- E.** Операція Пальма

124. У хворого 27-ми років внаслідок падіння з висоти стався перелом правої стегнової кістки в нижній третині з випинанням під шкіру дистального фрагменту. Кінцівка тепла, пальцями стопи рухає. Лікар швидкої допомоги відмовився від шини Дітерихса і наклав іммобілізацію трьома драбинчастими шинами на зігнуту в коліні кінцівку. Яке можливе ускладнення він цим попередив?

- A.** Пошкодження підколінного судинно-нервового пучка
- B.** Розвиток травматичного шоку
- C.** Розвиток жирової емболії
- D.** Вторинне зміщення кісткових фрагментів
- E.** Інтерпозиція м'язів та перфорація шкіри

125. В жіночу консультацію звернулася хвора 62-х років зі скаргами на наявність водянистих виділень, деколи з домішками крові з піхви. Менопауза 7 років. Періодично у хворої з'являються незначні болі внизу живота, здуття кишківника. Матка при вагінальному огляді збільшена в розмірах до 10 тижнів вагітності, обмежено рухома, чутлива. Додатки не визначаються. Яке дослідження слід провести для уточнення діагнозу?

- A.** Роздільне діагностичне вишкрібання цервікального каналу і порожнини матки
- B.** УЗД
- C.** Контрастна рентгенографія
- D.** Цитологічне дослідження мазків
- E.** Пункція заднього склепіння

126. У повної жінки 73-х років на 4 день після пластики пупкової киля виникла клінічна картина субмасивної тромбоемболії легеневих артерій. При дуплексній сонографії вен нижніх кінцівок виявлено флотуючий тромб в стегновій вені. Який оптимальний засіб профілактики рецидиву емболії?

- A.** Імплантація қава-фільтра
- B.** Безперервна довенна інфузія гепарину
- C.** Низькомолекулярні гепарини
- D.** Тромбектомія
- E.** Плікація нижньої порожнистої вени

127. В пологовий будинок поступила впершенароджуюча 19-ти років з пологовою діяльністю. Перейми через 3-4 хв., по 20-25 секунд. Голівка плоду фіксована у вході в малий таз, серцебиття плоду ясне, ритмічне, 135/хв. При піхвовому дослідженні шийка матки згладжена, розкриття зовнішнього зіву на 2,5 см, плідний міхур цілий. Який найбільш імовірний діагноз?

- A.** I період пологів, латентна фаза
- B.** Первинна слабкість пологових сил
- C.** Вторинна слабкість пологових сил
- D.** Фізіологічний прелімінарний період
- E.** I період пологів, активна фаза

128. Вагітна 26-ти років, вагітність друга, перші пологи, термінові. Раптово під час другого періоду пологів померла. На секції встановлено емболію навколоплідними водами, гостру легенево-серцеву недостатність. Який діагноз в "Лікарському свідоцтві про смерть" буде зареєстрований як безпосередня причина смерті?

- A.** Гостра легенево-серцева недостатність
- B.** Патологічна вагітність
- C.** Емболія навколоплідними водами
- D.** Вагітність друга, пологи перші, термінові
- E.** Тромбоемболія легеневої артерії

129. Хворий 37-ми років скаржиться на біль у лівому підребер'ї, який посилюється після приймання їжі, нагинанні тулуба. Два роки тому переніс операцію з приводу деструктивного панкреатиту. Об'єктивно: дефіцит маси тіла 15 кг. Рс- 80/хв. Живіт не здутий. У лівій підреберній ділянці пальпується утворення щільної консистенції, не рухоме, трохи болюче. Розміри 15x20 см, контури чіткі. В крові відхилень від норми немає. Запідозрена кіста підшлункової залози. Назвіть інструментальний метод обстеження, що дозволить встановити діагноз:

- A.** Діагностична лапароскопія і біопсія
- B.** УЗД
- C.** Оглядова рентгенографія черевної порожнини
- D.** Комп'ютерна томографія
- E.** Поєднання УЗД та КТГ

130. Для характеристики стану здоров'я населення в районі розраховувалися показники народжуваності, смертності, природного приросту, поширеності хвороб і первинної захворюваності, загальної інвалідності та інвалідизації населення. До якого виду статистичних величин відносяться ці показники?

- A.** Інтенсивний
- B.** Екстенсивний
- C.** Співвідношення
- D.** Наочності
- E.** Стандартизований

131. В лікарню доставлено хворого 69-ти років з симптомами задишки, кашлем. Виражена синюшність губ. З анамнезу: хворий їв черешні та подавився кісточкою. Який найбільш імовірний діагноз?

- A.** Стороннє тіло в дихальних шляхах
- B.** Бронхіальна астма
- C.** Гострий бронхіт
- D.** Запалення легень
- E.** Рак легень

132. Дівчина 16-ти років має нерегулярний менструальний цикл, опсоменорея. Менархе з 14-ти років. Скарги на рясні кров'яністі виділення протягом 4-х днів після 2-місячної затримки. Який найімовірніший діагноз?

- A.** Ювенільна маткова кровотеча
- B.** Рак тіла матки
- C.** Злоякісне захворювання крові
- D.** Поліп шийки матки
- E.** Субепітеліальний ендометріоз шийки матки

133. Жінка 47-ми років скаржиться на біль у суглобах та слабкість у м'язах, швидку втомлюваність, пітливість, серцебиття, підвищення температури. Об'єктивно: дисфагія, висип червоного кольору навколо очей, на вилицях та над міжфаланговими суглобами, набряк верхніх повік, тахікардія. У крові: підвищення ШЗЕ та С-реактивного білку. Яке захворювання зумовлює таку картину?

- A.** Дерматоміозит
- B.** Міастенія
- C.** Ревматоїдний артрит
- D.** Системний червоний вівчак
- E.** Системна склеродермія

134. Хворого 49-ти років почав турбувати стискаючий біль за грудниною, що виникає під час ходи на 700-800 м. Один раз на тиждень випиває 2 л пива. Артеріальна гіпертензія впродовж останніх 7-ми років. Об'єктивно: Рс- 74/хв., АТ- 120/80 мм рт.ст. При проведенні ВЕМ на навантаженні 75 Вт зареєстровано депресію сегмента ST на 2 мм нижче ізолінії у V4 – V6. Який найбільш

імовірний діагноз?

- A.** Стенокардія напруги, II функціональний клас
- B.** Стенокардія напруги, III функціональний клас
- C.** Стенокардія напруги, IV функціональний клас
- D.** Вегето-судинна дистонія за гіпертонічним типом
- E.** Алкогольна кардіоміопатія

135. У хворого 26-ти років за добу спостерігалось 4 генералізованих судомних напади, між якими хворий не приходив до ясної свідомості (перебуває в комі або сопорі). Визначте стан:

- A.** Епілептичний статус
- B.** Часті генералізовані судомні напади
- C.** Часті джексоновські напади
- D.** Істеричні напади
- E.** Часті складні парціальні напади

136. Хворий 44-х років під час сільськогосподарських робіт отримав рану в ділянці правої гомілки. Профілактичного щеплення проти правця не отримував протягом останніх 20-ти років. Яку профілактику правця слід провести?

- A.** Екстрена, неспецифічна (первинна хірургічна обробка рани), специфічна (активно-пасивна імунізація)
- B.** Планова, шляхом введення правцевого анатоксину
- C.** Виконати первинну хірургічну обробку рани
- D.** Потерпілому ввести 3000 АО протиправцевої сироватки
- E.** Специфічна - активно-пасивна імунізація

137. Хвора 41-го року проколола вказівний палець правої кисті рибною кісточкою. Протягом 10-ти днів по медичну допомогу не зверталася, лікувалася самостійно. Скарги на пульсуючий біль, почервоніння, набряк ушкодженого пальця, гнійні виділення з рани. Загальний стан задовільний. Рентгенологічно: остеопороз та крайова деструкція нігтьової фаланги вказівного пальця з утворенням кіркових секвестрів. Який найбільш імовірний діагноз?

- A.** Кістковий панарицій
- B.** Сирингомієлітична остеопатія
- C.** Остеогенна саркома
- D.** Деформуючий артроз
- E.** Перелом Буша

138. У хворого 16-ти років при профогляді виявлено підвищення артеріального тиску до 150/90 мм рт.ст. Об'єктивно: зріст - 178 см, маса тіла - 90 кг. Розподіл жирової клітковини рівномірний. На шкірі живота, внутрішніх поверхонь стегон, плечей невелика кількість рожевих стрій. Стан внутрішніх органів без змін. Статевий розвиток відповідає вікові. Який найбільш імовірний діагноз?

- A.** Гіпоталамічний синдром пубертатного періоду
- B.** Гіпертонічна хвороба
- C.** Вегето-судинна дистонія за гіпертонічним типом
- D.** Хвороба Іценка-Кушинга
- E.** Кортикостерома

139. Хворому 50 років, стаж роботи зварювальником 18 років, скаржиться на ядуху та сухий кашель. При рентгенобстеженні ОГП: у легенях на фоні підсиленого, сітчастодеформованого легеневого малюнку визначається велика кількість дрібних, округлих чітко окреслених тіней у середніх та нижніх відділах з обох боків, симетрично. Корені легень ущільнені, розширені. Який найбільш імовірний діагноз?

- A.** Пневмоконіоз
- B.** Дисемінований туберкульоз легень
- C.** Міліарний карциноматоз
- D.** Кардіогенний пневмосклероз
- E.** Саркоїдоз

140. Доношений новонароджений з масою тіла 4500 г народився в асфіксії з оцінкою за шкалою Апгар 4-6 балів. В пологах утруднене виведення плечового поясу. У неврологічному статусі загальнономозкові розлади, виявлений тотальний верхній млявий парез - рука атонічна, пронована, не викликаються рефлексії - хапальний, Бабкіна, Моро. Укажіть сегменти ураження спинного мозку:

- A.** $C_V - Th_I$
- B.** $C_I - C_{II}$
- C.** $C_{III} - C_{IV}$
- D.** $Th_I - Th_V$
- E.** $Th_{VI} - Th_{VII}$

141. У новонародженого від I вагітності з масою 3500 г з першої доби жовтяниця, млявість, зниження рефлексів. Об'єктивно: жовтяничність шкіри II ступеня із шафрановим відтінком, печінка +2 см, селезінка +1 см. Сеча та випорожнення жовті. У крові: Нб- 100 г/л, ер.- 3, 2 · 10¹²/л, лейкоц.- 18, 7 · 10⁹/л, кров матері 0(I) Rh(+), кров дитини A(II) Rh(-), білірубін - 170 мкмоль/л, фракція непряма. Рівень АЛТ, АСТ - у нормі. Яке захворювання імовірно у дитини?

- A.** Гемолітична хвороба новонародженого, АВ0-конфлікт
- B.** Внутрішньоутробний гепатит
- C.** Гемолітична хвороба новонародженого, Rh-конфлікт
- D.** Атрезія жовчовивідних шляхів
- E.** Фізіологічна жовтяниця

142. Управлінню охорони здоров'я необхідно оцінити ефективність від впровадження програм з охорони материнства і дитинства в області. Рівень якого інтегрального показника найдоцільніше використати для такого аналізу?

- A.** Смертність немовлят
- B.** Перинатальна смертність
- C.** Захворюваність дітей
- D.** Інвалідність дітей
- E.** Фізичний розвиток

143. У чоловіка 58-ми років на 5-й тиждень після перенесеного інфаркту міокарду виник гострий біль в ділянці серця, виражена задишка. Об'єктивно: стан хворого вкрай важкий, виражений ціаноз обличчя, набухання і пульсація шийних вен, пульс на периферичних артеріях не визначається, на сонній артерії - ритмічний, 130/хв., АТ- 60/20 мм рт.ст. При аускультатії серця - тони різко ослаблені, при перкусії - розширення меж серця в обидва боки. Яка тактика лікування даного хворого?

- A.** Пункція перикарду і негайна торакотомія
- B.** Інгаляція кисню
- C.** Пункція плевральної порожнини зліва
- D.** Консервативне лікування, інфузія адреноміметиків
- E.** Дренування плевральної порожнини

144. Дитину 12-ти років доставлено у лікарню після вжалення її бджолою. Після огляду лікар встановив у дитини анафілактичний шок. Який комплекс невідкладних заходів необхідно призначити у такому випадку?

- A.** Припинити надходження отрути бджоли до організму дитини, ввести п/ш 0,1% розчин адреналіну, в/в струминно глюкокортикостероїди
- B.** Негайно ввести в/м лазікс
- C.** Негайно ввести в/в струминно глюкокортикостероїди та провести інтубацію трахеї
- D.** Негайно ввести в/м антигістамінний препарат та продовжити спостереження за станом дитини
- E.** Негайно ввести в/м антигістамінний препарат та в/в лазікс

145. Хвора 39-ти років страждає на хронічну ідіопатичну тромбоцитопенічну пурпуру. Протягом двох тижнів скаржиться на запаморочення, різку слабкість, чорний колір калу. Об'єктивно: стан важкий, шкіра бліда, на обличчі і кінцівках багато крапкових геморагій. У крові: ер.- 1, 2 · 10¹²/л, Нб- 50 г/л, КП- 0,7, тромб.- 2 · 10⁹/л, лейкоц.- 3, 1 · 10⁹/л, ШОЕ- 30 мм/год., анізоцитоз, пойкилоцитоз. Який характер анемії у хворої?

- A.** Постгеморагічна
- B.** Гемолітична
- C.** Залізодофіцитна
- D.** Мегалобластна
- E.** Апластична

146. У новонародженого у віці 32 неділі гестації через 2 год після пологів з'явилися прогресуючий ціаноз, задишка, роздування крил носа, втягування міжребер'їв, ослаблене дихання. Оцінка за шкалою Сільвермана - 4 бали. Рентгендослідження грудної клітки виявило нодозно-ретикулярний малюнок легенів, знижену пневматизацію. Який

діагноз найбільш імовірний?

- A.** Респіраторний дистрес-синдром
- B.** Інтранатальна асфіксія
- C.** Вроджена пневмонія
- D.** Пневмоторакс
- E.** Вроджена вада серця

147. Хворий 48-ми років звернувся до лікаря зі скаргами на утруднене ковтання їжі, осиплість голосу, схуднення. Вказані симптоми турбують хворого протягом останніх 3-х місяців, поступово прогресують. Об'єктивно: хворий виснажений, наявні збільшені надключичні лімфовузли. Під час езофагоскопії патології стравоходу не виявлено. Яке з перелічених досліджень є найдоцільнішим в даному випадку?

- A.** Комп'ютерна томографія органів грудної порожнини та середостіння
- B.** Рентгенографія легень
- C.** Поліпозиційна рентгеноскопія стравоходу
- D.** Радіоізотопне дослідження органів грудної порожнини та середостіння
- E.** Ультразвукове дослідження органів середостіння

148. Хворий 64-х років госпіталізований зі скаргами на задишку, відчуття важкості у правому підбер'ї, збільшення живота. Під час огляду лікар звернув увагу на відсутність набряків на ногах при явному асциті (*ascitis praecox*), набухання шийних вен, частий малий пульс. Під час аускультатції серця визначається перикард-тон. ЕхоКГ: сепарація листків перикарда - 0,5 см, діаметр правого передсердя - 6 см. На рентгенограмі: серце нормальних розмірів, вздовж краю правих відділів серця визначається рентгеноконтрастний контур. Яке захворювання необхідно запідозрити в даному випадку?

- A.** Констриктивний перикардит
- B.** Дилатаційну кардіоміопатію
- C.** Інфаркт міокарда в стадії утворення рубця
- D.** Ексудативний перикардит
- E.** Недостатність мітрального клапана

149. Учні школи-інтернату скаржаться на виділення крові при чищенні зубів, погіршення зору у вечірній період, появу синців при незначних травмах. Недостатність яких нутрієнтів можливо припустити у цьому випадку?

- A.** Аскорбінова кислота та ретинол
- B.** Рибофлавін та піридоксин
- C.** Кальцій і фосфор
- D.** Токоферол і кальціферол
- E.** Селен, мідь, цинк

150. Під час операції з приводу аутоімунного тиреоїдиту в поєднанні з багатовузловим зобом вивчено видалення правої долі та субтотальна резекція лівої долі. Що необхідно назначити хворому з метою профілактики післяопераційного гіпотиреозу?

- A.** L-тироксин
- B.** Мерказоліл
- C.** Йодомарин
- D.** Препарати літію
- E.** Інсулін

151. Хворий 77-ми років близько півроку скаржитися на утруднення при проходженні їжі, різке схуднення. Останній місяць їжа проходить вільно, але з'явилася охриплість голосу, а потім потужний кашель під час приймання їжі, особливо рідкої. Підвищилась температура тіла. Госпіталізований в тяжкому стані. При рентгеноскопії грудної клітки діагностована нижньочасткова пневмонія. Який попередній діагноз?

- A.** Рак стравоходу, стравохідно-бронхіальна норія
- B.** Гіпостатична пневмонія
- C.** Рак легень з метастазами у лімфовузлах середостіння
- D.** Рак стравоходу з розповсюдженням на зворотний нерв
- E.** Абсцедуюча нижньочасточкова пневмонія

152. Службовець 35-ти років перебуваючи під час відпустки в іншому місті, захворів і з приводу гострого апендициту був госпіталізований до стаціонару міської лікарні. Чи буде в цьому випадку видаватися листок непрацездатності?

- A.** Листок непрацездатності видається з дозволу головного лікаря міської лікарні
- B.** Листок непрацездатності видається з дозволу завідувача відділення стаціонару
- C.** Листок непрацездатності не видається
- D.** Видається довідка довільної форми на весь термін госпіталізації
- E.** Видається довідка встановленої форми на весь термін госпіталізації

153. У новонародженої дитини через 10 днів після народження раптово підвищилася температура до 39°C. Об'єктивно: на еритематозній шкірі в ділянці пупка, живота та грудей з'явилися множинні міхури величини з горошину, без інфільтрації в основі, місцями визначаються яскраво-червоні вологі ерозії з обривками епідермісу по периферії. Вкажіть попередній діагноз:

- A.** Епідемічна пухирчатка новонароджених
- B.** Сифілітична пухирчатка
- C.** Стрептококове імпетіго
- D.** Вульгарне імпетіго
- E.** Алергічний дерматит

154. Лікар швидкої допомоги прибув на виклик до чоловіка, якого родичі витягли із зашморгу. Об'єктивно: відсутність пульсу на сонних артеріях, відсутність свідомості, самостійного дихання, корнеальних рефлексів та наявність трупних плям на спині і задній поверхні кінцівок. За якими ознаками можна констатувати настання смерті?

- A.** Наявність трупних плям
- B.** Відсутність самостійного дихання
- C.** Відсутність корнеальних рефлексів
- D.** Відсутність пульсу
- E.** Відсутність свідомості

155. Через 4 доби після вогнепального кульового поранення м'яких тканин стегна стан хворого став прогресивно погіршуватися. Скарги на розпираючий біль у рані середньої третини стегна, біль наростає за останні 12 годин. Набряк шкіри і підшкірної клітковини швидко збільшується. Температура тіла 38,2°C. Ps- 102/хв. Краї рани зяють, тьмяного кольору, ще вчора життєздатні м'язи - вибухають у рану, вареного вигляду, тьмяні, з сіро-брудним нальотом, при захопленні пінцетом - розпадаються. Який вид інфекції розвинувся у рані стегна?

- A.** Анаеробна клостридіальна інфекція рани
- B.** Дифтерія рани
- C.** Аеробна грам-негативна інфекція рани
- D.** Гнилісна інфекція рани
- E.** Аеробна грам-позитивна інфекція

156. Пацієнт 29-ти років звернувся до лікаря з приводу болю в горлі, підвищення температури до 38,2°C. Тиждень тому захворів на ангіну, лікарські призначення виконував несумлінно. Об'єктивно: вимушене положення голови, тризм жувальної мускулатури. Ліва перитонзиллярна ділянка різко гіперемована, випнута. Який попередній діагноз?

- A.** Лівобічний перитонзиллярний абсцес
- B.** Менінгіт
- C.** Флегмонозна ангіна
- D.** Дифтерія глотки
- E.** Пухлина мигдалика

157. Хворий 75-ти років скаржитися на неможливість помочитися, розпираючий біль над лоном. Захворів гостро 12 годин тому. Об'єктивно: над лоном пальпується наповнений сечовий міхур. Ректально: простата збільшена, щільно-еластична, з чіткими контурами, без вузлів. Міжчасткова борозенка виражена. При ультрасонографії - об'єм простати 120 см³, вона вдається в порожнину сечового міхура, паренхіма однорідна. Простатспецифічний антиген - 5 нг/мл. Яке найбільш імовірне захворювання викликало гостру затримку сечі?

- A.** Гіперплазія простати
- B.** Рак простати
- C.** Склероз простати
- D.** Туберкульоз простати
- E.** Гострий простатит

158. Хвора 24-х років скаржитися на ниючі болі, відчуття важкості, розпирання в епігастрії після їди, раннього насичення. Описані скарги непокоять протягом 3-х років (по декілька місяців на рік), іноді пов'язані зі стресовою ситуацією. В анамнезі вегетосудинна дистонія. На ФГДС і УЗД органів черевної порожнини органічної патології не виявлено. Провідним у патогенезі даного за-

хворювання є:

- A.** Порушення моторики шлунка і 12-палої кишки
- B.** Аутоімунне запалення слизової оболонки шлунка
- C.** Інфекційне запалення слизової оболонки шлунка
- D.** Низький рівень шлункової секреції
- E.** Високий рівень шлункової секреції

159. У хворого 43-х років на передній поверхні правого плеча 3 місяці тому з'явилося округле утворення, незначно болюче щільноеластичної консистенції, малорухоме, розміром до 8 см в діаметрі. Який найбільш імовірний діагноз?

- A.** Фібросаркома
- B.** Ліпома
- C.** Фіброма
- D.** Атерома
- E.** Гідроаденіт

160. До дерматолога звернулася жінка 53-х років зі скаргами на висипку, яка супроводжується свербіжем. Хворіє один тиждень. Спочатку з'явилася велика пляма на тулубі. Після миття в бані кількість висипань різко збільшилася, вони стали яскравими. Об'єктивно: на шкірі тулуба і кінцівок є множинні набряклі плями рожево-жовтого кольору, з легким лущенням в центрі, овальних контурів, які розміщені по лініях натягу шкіри. Який найбільш імовірний діагноз?

- A.** Рожевий лишай
- B.** Вторинний свіжий сифіліс
- C.** Псоріаз, прогресуюча стадія
- D.** Різнокольоровий лишай
- E.** Себорейна екзема

161. Жінка 32-х років скаржитися на відсутність вагітностей впродовж 5-ти років. Проведене повне клінічне обстеження: гормональна функція не порушена, уrogenітальна інфекція відсутня, на гістеросальпінгографії - маткові труби заповнені контрастом з обох боків до істмічного відділу, в черевній порожнині контраст не візуалізується. Чоловік здоровий. Яка тактика найбільш доцільна?

- A.** Екстракорпоральне запліднення
- B.** Інсемінація спермою чоловіка
- C.** ІКСІ в програмі екстракорпорального запліднення
- D.** Гідротубація
- E.** Лапароскопічна пластика труб

162. Вагітна 28-ми років, термін вагітності 37 тижнів. Вагітна багато палить. Чоловік здоровий. Екстрагенітальної патології не виявлено. Об'єктивно: серцебиття плоду 126/хв., приглушене. За даними УЗД розміри плоду відповідають розмірам 34-тижневої вагітності. Яка найбільш імовірна причина невідповідності у терміні вагітності?

- A.** Фетоплацентарна недостатність
- B.** Гіпоксія плоду
- C.** Вік вагітної
- D.** Генетична патологія
- E.** Гормональна недостатність

163. Хвора 37-ми років звернулася до жіночої консультації зі скаргами на безпліддя протягом 7-ми років. Менструальний цикл двофазний. За даними гістеросальпінгографії маткові труби непрохідні в ампулярних відділах, є спайковий процес у малому тазі. Який метод лікування найбільш доцільний у даному випадку?

- A.** Лапароскопія
- B.** Лапаротомія
- C.** Тубектомія
- D.** Аднексектомія
- E.** Гідротубація

164. В холодну пору року в приймальний покій доставлений пацієнт, вилучений з відкритої водойми. Контакт дихальних шляхів з водою не було. Збуджений, блідий, скаржиться на біль, оніміння рук і ніг, холодове тремтіння. ЧД- 22/хв., АТ- 120/90 мм рт.ст., Рз- 110/хв., ректальна температура 34,5°C. Який вид зігрівання показаний хворому?

- A.** Пасивне зігрівання
- B.** Інфузія розчинів 37°C
- C.** Зігрівальні компреси
- D.** Тепла ванна
- E.** Гемодіаліз із зігріванням крові

165. Хворий 63-х років тиждень тому переніс гострий інфаркт міокарда. Загальний стан погіршився. Турбує задишка у спокої, виражена слабкість. Об'єктивно: набряки нижніх кінцівок, асцит. Межі серця розширені, парадоксальна перикардіальна пульсація на 2 см латеральніше від верхівкового поштовху ліворуч. Який найбільш імовірний діагноз?

- A.** Гостра аневризма серця
- B.** Повторний інфаркт міокарда
- C.** Гострий перикардит
- D.** Кардіосклеротична аневризма серця
- E.** Тромбоемболія легеневої артерії

166. У електрозварювальника зі стажем роботи 15 років під час медичного огляду виявлено сухі хрипи в нижніх відділах легень. На рентгенограмі спостерігаються дифузні вузлики розміром 3-4 мм в середніх і нижніх відділах легень. Яке захворювання можна запідозрити?

- A.** Металоконіоз
- B.** Силікоз
- C.** Силікатоз
- D.** Карбоконіоз
- E.** Бронхіт

167. Дівчинка 7-ми років скаржиться на болі в ділянці піхви, значні виділення гнійного характеру, які турбують протягом 5-ти днів і поступово посилюються. При огляді лікар виявив значний набряк зовнішніх ста-

твих органів, почервоніння, гнійні виділення з піхви з неприємним запахом. При УЗД в ділянці піхви визначається ехо-позитивна тінь. Яка причина може призвести до такого стану у дітей?

- A.** Наявність стороннього тіла в піхві
- B.** Пухлина піхви
- C.** Пухлина шийки матки
- D.** Гнійний кольпіт
- E.** Вульвовагініт

168. За даними річного звіту стаціонару міської лікарні були отримані дані про фактичну кількість ліжко-днів і кількість пролікованих протягом року хворих. Який з показників роботи стаціонару можна розрахувати на підставі цих даних?

- A.** Середня тривалість перебування хворого в стаціонарі
- B.** Середня зайнятість ліжка
- C.** Обіг ліжка
- D.** Летальність
- E.** Ефективність використання ліжкового фонду

169. При вивченні санітарно-гігієнічних умов у 4-х ліжковій терапевтичній палаті встановлено: площа палати - 30 м², висота - 3,2 м, температура повітря +20°C, вологість - 55%, швидкість руху повітря - 0,1 м/с, світловий коефіцієнт - 1:5, коефіцієнт природної освітленості - 0,6%, вміст діоксиду вуглецю у повітрі - 0,1%. Який з показників не відповідає гігієнічним вимогам?

- A.** Коефіцієнт природної освітленості
- B.** Швидкість руху повітря
- C.** Світловий коефіцієнт
- D.** Вміст діоксиду вуглецю у повітрі
- E.** Площа палати

170. Хворий 25-ти років спостерігається у гематолога з приводу гемофілії А. Після падіння з турніка виник гострий гемартроз колінного суглоба. Об'єктивно: правий колінний суглоб різко збільшений в об'ємі, шкіра над ним гіперемована. Час кровотечі за Д'юком - 3 хв., час зсідання крові за Лі-Уайтом - 20 хвилин. Який препарат найбільш ефективний для лікування даного хворого?

- A.** Рекомбінантний VIII фактор
- B.** Рекомбінантний X фактор
- C.** Тромбоконтрат
- D.** Амбен
- E.** Амінокапронова кислота

171. У ході поглибленого медичного обстеження школяра 10-ти років виявлено, що він часто (майже щомісяця) хворіє на гострі респіраторні захворювання. Фізичний розвиток гармонійний. Біологічний вік учня відстає від календарного за кількістю постійних зубів і щорічній прибавці у рості. Визначте, до якої групи здоров'я відноситься школяр:

- A. 2
- B. 1
- C. 3
- D. 4
- E. 5

172. До дільничного терапевта звернувся пацієнт 45-ти років із скаргами на печію, відрижку кислим, прояви болю під час ковтання їжі, а також неможливість вживати тверду їжу. Хворий повідомив, що печія та відрижка кислим у нього спостерігаються протягом 8-ми років. Погіршення свого стану відзначає останні 3 місяці. Яке обстеження потрібно пройти пацієнту в першу чергу?

- A. Фіброезофагогастроуденоскопія
- B. Тест з інгібітором протонної помпи
- C. Добовий езофаго-рН-моніторинг
- D. Багатодинний езофаго-рН-моніторинг
- E. Комп'ютерна томографія органів грудної клітки

173. У породіллі 23-х років на десяту добу після пологів загальний стан погіршився: з'явився озноб, біль у правій молочній залозі, температура тіла підвищилась до 39°C . Об'єктивно: права молочна залоза дещо збільшена, в верхньо-зовнішньому квадранті пальпується болісний щільний інфільтрат розмірами 5×7 см з ділянкою розм'якшення в центрі, шкіра над ним гіперемована з синюшним відтінком. Пахвові лімфатичні вузли справа збільшені, болісні під час пальпації. Який найбільш імовірний діагноз?

- A. Гнійний мастит
- B. Лактостаз
- C. Серозний мастит
- D. Фіброаденома молочної залози
- E. Рак молочної залози

174. Хворий 32-х років скаржиться на різку загальну слабкість, болі в животі, нудоту, блювання, запаморочення, виражене схуднення. Об'єктивно: шкіра кольору інтенсивної засмаги. Ps- $100/\text{хв.}$, ритмічний, слабкого наповнення, АТ- $70/30$ мм рт.ст. Цукор крові - $3,0$ ммоль/л. Для лікування даного стану використовується:

- A. Введення фізіологічного розчину хлориду натрію і великих доз гідрокортизону
- B. Внутрішньовенне введення адреналіну та інших адреноміметиків
- C. Введення морфіну для зняття больового синдрому
- D. Введення фентоламіну або тропafenу
- E. Введення нітроглицерину, сечогінних

175. У хворої 28-ми років після стресу розвинулись: різка слабкість, запаморочення, потемніння в очах, нудота і втрата свідомості без судом. Об'єктивно: хвора непритомна, шкіра бліда, кінцівки холодні. Зіничні та сухожильні рефлекси збережені. АТ- $80/50$ мм рт.ст., Ps- $102/\text{хв.}$, зниженого наповнення. Який найбільш імовірний діагноз?

- A. Синкопальний стан
- B. Епілептичний синдром
- C. Істеричний припадок
- D. Вегетативно-судинний пароксизм
- E. Минущі порушення мозкового кровообігу

176. Внаслідок вибуху цистерни з бензолом на хімічному заводі наявні загиблі та поранені у великій кількості (понад 50 осіб) з опіками, механічними травмами та отруєннями. Вкажіть основні елементи, які передбачає лікувально-евакуаційне забезпечення населення в цій ситуації:

- A. Сортування, надання медичної допомоги, евакуація
- B. Сортування, евакуація, лікування
- C. Надання медичної допомоги, евакуація, ізоляція
- D. Ізоляція, рятування, відновлення
- E. Сортування, відновлення, рятування

177. Хвора на цукровий діабет 64-х років лікувалась метформіном. У зв'язку з підвищеним артеріальним тиском приймала сечогінні. Поступово ефективність діуретика знизилась, з'явились нудота, блювання. Контакт з хворою утруднений. Шкіра суха. Запах ацетону відсутній. АТ- $180/100$ мм рт.ст. Тони серця глухі. Ps- $98/\text{хв.}$ Дихання везикулярне. Живіт болючий в епігастрії. Печінка $+4$ см. Глюкоза крові 48 ммоль/л, Na- 156 ммоль/л, K- $5,2$ ммоль/л, сечовина - 15 ммоль/л. З якого фармакологічного підходу слід починати?

- A. Невідкладна гідратація хворої
- B. Корекція вмісту Na^+ у крові
- C. Призначення бікарбонату натрію
- D. Корекція артеріального тиску за допомогою сульфата натрію
- E. Перевести хвору на лікування протамінін-цинк інсуліном

178. До дільничного лікаря акушера-гінеколога звернулася пацієнтка 29-ти років зі скаргами на нерегулярні мізерні менструації, швидку втомлюваність, запаморочення, приріст маси тіла на 15 кг за останні півтора року після пологів. Під час вагітності мала місце прееклампсія. Який патологічний синдром у пацієнтки найбільш імовірний?

- A. Післяпологовий нейроендокринний синдром
- B. Післяпологовий гілопітуїтаризм
- C. Передменструальний синдром
- D. Клімактеричний синдром
- E. Нейрообмінно-ендокринний синдром, не пов'язаний з вагітністю

179. У хворого 59-ти років виник напад за грудничного болю, який тривав понад $1,5$ години. Об'єктивно: пацієнт загальмований, адинамічний, шкірні покриви бліді, кінцівки холодні, пульс слабкого наповнення, ЧСС- $120/\text{хв.}$, АТ- $70/40$ мм рт.ст. На ЕКГ: елевація ST у відведеннях II, III, aVF. Для якого стану є характерними вказані зміни?

- A.** Кардіогенний шок
- B.** Аритмогенний шок
- C.** Проривна виразка шлунку
- D.** Гострий перикардит
- E.** Гострий панкреатит

180. Госпіталізовано дитину 7-ми років із скаргами на підвищення температури тіла до $39,8^{\circ}\text{C}$, млявість, помірний головний біль, блювання. При огляді виявлені менінгеальні симптоми. Проведено люмбальну пункцію. Отримано рідину під підвищеним тиском, прозору, цитоз 450 клітин в 1 мкл (переважно лімфоцити - 90%), вміст глюкози $2,6$ ммоль/л. Яким збудником може бути викликано захворювання у дитини?

- A.** Ентеровірус
- B.** Менінгокок
- C.** Туберкульозна паличка
- D.** Стафілокок
- E.** Пневмокок

181. Хвора 28-ми років під час самообстеження виявила пухлину у верхньому зовнішньому квадранті правої молочної залози. Під час пальпації - безболісне, тверде, рухоме утворення молочної залози діаметром 2 см, периферичні лімфатичні вузли не змінені. При ультразвуковому дослідженні молочних залоз: у верхньому зовнішньому квадранті правої молочної залози об'ємне утворення підвищеної ехогенності, розміром 21×18 мм. Який найбільш імовірний діагноз?

- A.** Фіброаденома
- B.** Кіста молочної залози
- C.** Дифузна мастопатія
- D.** Рак молочної залози
- E.** Мастит

182. У хворого 18-ти років високий швидкий пульс. АТ- $120/70$ мм рт.ст. В ІІ міжребер'ї зліва від краю груднини - систолічне тремтіння. Ліва межа серця зміщена на 1 см назовні. У ІІ-ІІІ міжребер'ях зліва систолодіастолічний шум, який посилюється під час систоли, акцент ІІ тону. Який діагноз є найбільш імовірним?

- A.** Відкрита артеріальна протока (Боталова протока)
- B.** Коарктація аорти
- C.** Дефект міжшлуночкової перегородки
- D.** Дефект міжпередсердної перегородки
- E.** Нічого з перерахованого

183. Пацієнтка 47-ми років скаржиться на свербіж, печіння в ділянці зовнішніх статевих органів, почашений сечопуск. Симптоми турбують останні 7 місяців. Менструації нерегулярні, 1 раз в $3-4$ місяці. Впродовж останніх 2 років турбують припливи жару, підвищена пітливість, порушення сну. Після обстеження патологічних змін з боку внутрішніх статевих органів не виявлено. Загальні аналізи крові та сечі без патологічних змін. У мазку з піхви - лейкоцитів $20-25$ в п/з, флора змішана. Який найбільш імовірний

діагноз?

- A.** Клімактеричний синдром
- B.** Цистит
- C.** Трихомонадний кольпіт
- D.** Вульвіт
- E.** Бактеріальний вагіноз

184. У хворого 23-х років після вживання гальмівної рідини наступила анурія, яка триває 5-й день; рівень креатиніну підвищився до $0,569$ ммоль/л. Яка лікувальна тактика в даному випадку?

- A.** Гемодіаліз
- B.** Дезінтоксикаційна терапія
- C.** Антидотна терапія
- D.** Сечогінні засоби
- E.** Плазмоферез

185. Більшість робітників телерадіостанції скаржаться на головний біль, запаморочення, втомлюваність, зниження працездатності, адинамію, порушення сну, неприємні відчуття у ділянці серця. Дія якого фактору має місце у даному випадку?

- A.** Електромагнітне випромінювання
- B.** Інфразвук
- C.** Ультразвук
- D.** Шум
- E.** Мікроклімат

186. У жінки 28-ми років на 7-му добу після пологів з'явилися скарги на біль у правій молочній залозі, підвищення температури тіла до 39°C , озноб, погіршення загального стану. При огляді визначається інфільтрат у верхньозовнішньому квадранті молочної залози з ділянкою розм'якшення. Яка тактика лікаря?

- A.** Хірургічне лікування
- B.** Антибактеріальна терапія
- C.** Припинення лактації
- D.** Динамічне спостереження
- E.** Фізіотерапевтичне лікування

187. На прийом звернулась жінка 24-х років у терміні вагітності 16 тижнів у зв'язку з репродуктивними втратами в анамнезі (мертвонародження, рання дитяча смерть). Дослідження в зв'язку з обтяженим анамнезом не проводилось. В фенотипі вагітної звертають увагу: високий зріст, розвинені молочні залози. При цитогенетичному дослідженні каріотип жінки - $45, X/46, XX/47, XXX$. При ультразвуковому дослідженні плоду виявлені маркерні ознаки хромосомної патології. Яка тактика ведення вагітної?

- A.** Проведення інвазивних методів пренатальної діагностики (амніоцентез)
- B.** Проведення ультразвукового соматогенетичного дослідження плоду з синдромологічним аналізом
- C.** Проведення цитогенетичного дослідження чоловіка
- D.** Проведення молекулярно-цитогенетичного дослідження
- E.** Переривання вагітності

188. Хворий 46-ти років висловлює скарги на інтенсивний різкий біль у правому боці, що іррадіює у праве стегно і промежину. Відзначає часті позиви до сечовипускання, сечу кольору "м'ясних помиїв". Подібний стан описує вперше. Позитивний симптом Пастернацького справа. Який найбільш імовірний діагноз?

- A.** Сечокам'яна хвороба
- B.** Гострий апендицит
- C.** Гострий пієлонефрит
- D.** Гострий холецистит. Ниркова колька
- E.** Гострий панкреатит

189. Пацієнтка 34-х років скаржиться на біль і збільшення правої молочної залози. Страждає на безпліддя 15 років. Права молочна залоза збільшена у розмірах, шкіра її пастозна, гіперемована, пальпується інфільтрат тістоподібної консистенції без чітких контурів; симптом "лимонної кірки". Який найбільш імовірний діагноз?

- A.** Інфільтративний рак
- B.** Мастит
- C.** Вузлово мастопатія
- D.** Абсцес молочної залози
- E.** Фіброаденома молочної залози

190. Хворий 73-х років звернувся до лікаря зі скаргами на зростаючу слабкість, запаморочення, больові відчуття в епігастральній ділянці, відрижку. В крові: гіперхромія, помірна цитопенія. Після обстеження встановлено діагноз: B_{12} -дефіцитна анемія. Які зміни при обстеженні шлунка з найбільшою імовірністю виявив лікар?

- A.** Атрофічний гастрит
- B.** Недостатність кардії, ерозивний рефлюкс-езофагіт
- C.** Множинні ерозії шлунка
- D.** Поліп антрального відділу шлунка
- E.** Гіпертрофічний гастрит

191. У хворого 37-ми років, лісоруба, в кінці травня з'явилися лихоманка, висока температура тіла, головний біль. На 6-й день приєднались гикавка, слабкість рук, голова опустилась на груди. У неврологічному статусі виявлено парез рук із атонією м'язів, арефлексією. Голова звисає. Який попередній діагноз?

- A.** Кліщовий енцефаліт
- B.** Гострий поліомієліт
- C.** Ішемічний інсульт
- D.** Пухлина спинного мозку
- E.** Плечова плексопатія

192. Хворого 58-ми років турбує сильний головний біль, запаморочення, нудота. АТ-200/110 мм рт.ст. Вогнищева неврологічна симптоматика відсутня. Менінгеальних знаків немає. Що виникло у хворого?

- A.** Гіпертонічний криз
- B.** Гостра гіпертонічна енцефалопатія
- C.** Симпато-адреналовий криз
- D.** Геморагічний інсульт
- E.** Субарахноїдальний крововилив

193. Чоловік 29-ти років скаржиться на щоденну печію, що виникає після їди, при нахилах вперед, в положенні лежачи, відрижку кислим, покашлювання. Вказані скарги непокоять протягом 4-х років. Об'єктивний статус і лабораторні показники в нормі. При ФГДС виявлений катаральний езофагіт. Провідним у виникненні даного захворювання є:

- A.** Недостатність нижнього стравохідного сфінктера
- B.** Гіперсекреція хлоридної кислоти
- C.** Дуодено-гастральний рефлюкс
- D.** Гіпергастринемія
- E.** Хелікобактерна інфекція

194. Пацієнтка 22-х років звернулась до лікаря жіночої консультації зі скаргами на відсутність менструацій протягом 7-ми місяців. З анамнезу: в ранньому віці хворіла на дитячі інфекції та ангіни, менархе з 13-ти років, місячні регулярні, менструальний цикл 28 днів, менструація триває 5-6 днів, безболісна. 7 місяців тому перенесла стрес. При гінекологічному огляді змін з боку матки і додатків не виявлено. Який найбільш імовірний діагноз?

- A.** Вторинна аменорея
- B.** Первинна аменорея
- C.** Альгодисменорея
- D.** Олігоменорея
- E.** Несправжня аменорея

195. В гінекологічне відділення поступила жінка 46-ти років із скаргами на біль в низу живота справа, в попереку і крижах, закрепи. Під час бімануального дослідження: матка збільшена відповідно 10 тижням вагітності, з нерівною поверхнею, нерухома. В аспіраті з порожнини матки є атипові клітини. Який діагноз можна встановити?

- A.** Рак тіла матки
- B.** Рак шийки матки
- C.** Фіброміома матки
- D.** Рак товстої кишки
- E.** Хоріонепітеліома

196. У породіллі 24-х років післяпологовий період, 4-а доба. Пологи відбулися перші, своєчасні, без ускладнень. Загальний стан

породіллі задовільний. Температура тіла $36,6^{\circ}\text{C}$. Рс- 78/хв, ритмічний. Молочні залози в стані нагрубання. Дно матки на 2 см нижче пупка. Матка в нормотонусі, безболісна. Лохії кров'янисті, помірні. Випорожнення, сечовиділення в нормі. Яке лікування доцільно призначити?

- A.** Утеротонічні препарати
- B.** Аналгетики
- C.** Антибіотики
- D.** Естрогенні гормони
- E.** Препарати, які припиняють лактацію

197. Дівчинка 14-ти років з метою схуднути відмовлялася вживати їжу, інколи після їди викликала у себе блювання чи вживала проносне. Надмірно дратівлива, експлозивна, схильна до істеричних реакцій. Мають місце виражені шлунково-кишкові розлади, аменорея. Визначте психічний розлад:

- A.** Психічна анорексія
- B.** Істеричний невроз
- C.** Соматизований розлад
- D.** Дисфоричний розлад
- E.** Психогенна депресія

198. Хворий 32-х років поступив до протитуберкульозного диспансеру у зв'язку з виявленими на флюорографії змінами: у S1 правій легені відмічається тінь діаметром до 1 см, слабкої інтенсивності з нечіткими контурами. На томограмі у центрі тіні визначається деструкція. У харкотинні виявлено МБТ. Хворому встановлено діагноз вогнищового туберкульозу. Яким фазам туберкульозного процесу відповідають виявлені зміни?

- A.** Інфільтрації та розпаду
- B.** Інфільтрації та обсіменіння
- C.** Розсмоктування і рубцювання
- D.** Розпаду і обсіменіння
- E.** Ущільнення і розсмоктування

199. Хвору 47-ми років турбує пухлиноподібне утворення на передній поверхні ший, відмічає прогресивне збільшення утворення. Об'єктивно: в правій частці щитоподібної залози відмічається утвір діаметром близько 4 см з гладенькою поверхнею, рухомий, підвищеної щільності. Незначно виражені симптоми тиреотоксикозу. Який із додаткових методів обстеження є найбільш інформативним для уточнення діагнозу?

- A.** Пункційна біопсія
- B.** Рентгенографія ший
- C.** УЗД
- D.** Визначення тиреоїдних гормонів
- E.** Визначення білковозв'язаного йоду

200. У структурі населення регіону питома вага осіб віком від 0 до 14 років - 25%, питома вага осіб від 50 років і старше - 30%. Яке поняття найбільш точно характеризує цю демографічну ситуацію?

- A.** Регресивний тип вікової структури населення
- B.** Прогресивний тип вікової структури населення
- C.** Когортний тип населення
- D.** Стаціонарний тип вікової структури населення
- E.** Імміграція населення

НАВЧАЛЬНЕ ВИДАННЯ

Центр тестування професійної компетентності фахівців з вищою освітою напрямів підготовки “Медицина” і “Фармація”.

ЗБІРНИК ТЕСТОВИХ ЗАВДАНЬ ДЛЯ ЛЩЕНЗІЙНОГО ІСПИТУ: КРОК 2. ЗАГАЛЬНА ЛІКАРСЬКА ПІДГОТОВКА.

Київ. Центр тестування професійної компетентності фахівців з вищою освітою напрямів підготовки “Медицина” і “Фармація”.
(Українською та російською мовами).

Підписано до друку 25.03/№60. Формат 60x84 1/8
Папір офсет. Гарн. Times New Roman Cyr. Друк офсет.
Ум.друк.арк. 24. Облік.вид.арк. 28.
Тираж.(2970 прим. – укр. мова, 2295 прим. – рос. мова).

Б
 балакучість болтливость
 бджола пчела
 бешиха рожа
 блювання рвота
 будівельний строительный

В
 вада порок
 вапно известь
 великогомілковий большеберцовый
 вертлюговий вертлужный
 вигодування вскармливание
 викидень выкидыш
 випаровування испарение
 випинання выпячивание
 випромінювання излучение
 виразка язва
 висівковий отрубевидный
 висипка сыпь
 висипний тиф брюшной тиф
 висловлювання высказывание
 виснаження истощение
 витрішкуватість пучеглазие
 вишкрібання выскабливание
 вівчак волчанка
 відбитий отражённий
 відлогий пологий
 відшарування отслойка
 віковий возрастной
 вірогідність достоверность
 вічко зев
 вогнищевий очаговий
 вплив влияние
 вранішній утренний
 вуглець углерод
 вузлик узелок

Г
 гарбуз тыква
 гикавка икота
 гирло устье
 гнійний гнойный
 годування кормление
 гойдалка качели
 гомілка голень
 горбистий бугристый
 гребінцевий гребешковый
 ґрунт почва
 гучний громкий

Д
 домішка примесь
 дратівливість раздражительность
 дрібнопухирцевий мелкопузырчатый
 друкування печатание

Ж
 жвавий живой
 жовтяниця желтуха
 жовтяничність желтушность

З
 загальмований заторможенный
 загартовування закаливание
 задуха одышка
 задухо-ціанотичний одышечно-цианотический
 задрити завидовать
 залякання ооченение
 закреп запор
 запаморочення головокружение
 затерпання онемение
 затьмарення помрачение
 зашморг петля
 збочення извращение
 звіт отчёт
 звертання обращение
 згортання свёртывание
 здуття вздутие
 зіниця зрачок
 злиття слияние
 зомління обморок
 зоровий зрительный
 з'ясувати установить

І
 імовірність вероятность
 іржа ржавчина

К
 каламутність мутность
 калитка мошонка
 кашлюк коклюш
 кінцівка конечность
 клубовий подвздошный
 корінцевий корешковый
 короста чесотка
 косоокість косоглазие
 крейда мел
 крижі крестец
 крововилив кровоизлияние
 кульшовий тазобедренный

Л
 ланцюжок цепочка
 ливарник литейщик
 литковий икрожний
 ліжко койка
 лужний целочной
 лусочка чешуйка
 лущення шелушение

М
 мерехтіння мелькание
 метушливий светливый
 мигдалик миндалина
 миготливий мерцательный
 млявий вялый
 мвний языковой

Н
 набряклість отёчность
 навколишній окружающий
 надмірний чрезмерный
 надпирник надпочечник
 наочність наглядность
 натщесерце натощак
 нашарування налёт
 недостатність недостаточность
 нежить насморк
 немовля младенец
 непритомність обморок
 нюх обоняние
 нудота тошнота

О
 обліковий учётный
 облямівка кайма
 оглушення оглушение
 окоруховий глазодвигательный
 окріп кипяток
 оперізуючий опоясывающий
 опік ожог
 освітлення освещение
 отруєння отравление
 отрутохімікат ядохимикат

П
 пахвинний паховый
 паховий подмышечный
 пацюк крыса
 перебіг течение
 передміхурова предстательная
 перейма схватка
 печія изжога
 пилок пыльца
 питома вага удельный вес
 підвищення повышение
 підгодування прикорм
 підліток подросток
 піхва влагалище
 плин думок течение мыслей
 повздожне продольное
 поперек поясница
 порожнистий полый
 посмугованість исчерченность
 потилиця затылок
 поточний текущий
 похилий пожилой
 правець столбняк

природний естественный
 променевий лучевой
 пронос понос
 пухир волдырь
 пухлина опухоль

Р
 раптовий внезапный
 роділля роженица
 розбіжний расходящийся
 розгинач разгибатель
 розтин вскрытие
 розчавлений разможенный
 рухи движения
 рясний обильный

С
 самозвинувачення самообвинение
 самоприниження самоунижение
 свербець почесуха
 свербіж зуд
 свідомість сознание
 сечівник мочеиспускатель-
 ный канал
 сечовід мочеточник
 синець кровоподтёк
 сідниця ягодица
 сітківка сетчатка
 скаржитися жаловаться
 скутий скованный
 смердючий зловонный
 сполучений сообщённый
 спорожнення опорожнение
 спрага жажда
 статевий половой
 стегно бедро
 страва блюдо
 стравохід пищевод
 сторонній инородный
 суглоби суставы
 судоми судороги
 сумний грустный

Т
 табір лагерь
 тім'ячко родничок
 трійчастий тройничный
 тріпотіння трепетание
 тулуб туловище

У
 увага внимание
 ураженність поражённость
 усунений отстранённый
 утворення, утвір образование
 утруднений затруднённый
 ушкодження повреждение
 ущільнення уплотнение

Х
 харкотиння мокрота
 харчовий пищевої
 харчування питание
 хиткість шаткость
 хребет позвоночник

Ц
 цвях гвоздь

Ч
 чадний угарный
 частка доля
 черевний брюшной
 черево живот
 чинник фактор

Ш
 шкідливий вредный
 шкіра кожа
 шлуночок желудочек
 штучний искусственный

Щ
 щадний щадящий
 щелепа челюсть
 щеплення прививка

Я
 яєчник яичник
 яловичина говядина