

МІНІСТЕРСТВО ОХОРОНИ ЗДОРОВ'Я УКРАЇНИ

Департамент роботи з персоналом, освіти та науки

Центр тестування професійної компетентності фахівців з вищою освітою
напрямів підготовки “Медицина” і “Фармація”

Код ID							

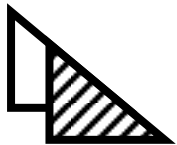
Прізвище							

Варіант _____

**Збірник тестових завдань для складання
ліцензійного іспиту**

Крок 1

СТОМАТОЛОГІЯ



ІНСТРУКЦІЯ

Кожне з пронумерованих запитань або незавершених тверджень у цьому розділі супроводжується відповідями або завершенням твердження. Оберіть ОДНУ відповідь (завершене твердження), яка є НАЙКРАЩОЮ у даному випадку та замалюйте у бланку відповідей коло, яке містить відповідну латинську літеру.

ББК 54.1я73
УДК 61

Автори тестових завдань: Арнаутова Л.В., Барінов Е.Ф., Басій Р.В., Баскевич О.В., Бісярін Ю.В., Бліндер О.О., Бобришева І.В., Богатирьова О.В., Бойків Д.П., Бондаренко В.В., Борейко Т.І., Борзенко І.О., Борчаківський С.Г., Бражніков А.М., Бурчаківський Е.С., Василенко І.В., Ващук А.А., Великий М.М., Вінніков Ю.М., Вовк В.І., Воробець З.Д., Габишева Л.С., Гаїна Н.І., Галюк У.М., Голдобіна О.В., Головата Т.К., Гречин А.Б., Григоренко В.К., Губський Ю.І., Гудивок Я.С., Давиденко І.С., Данильчук В.В., Дейнега Т.Ф., Дем'яненко І.А., Дзевульська І.В., Дугадко Л.М., Дядик О.О., Ерстенюк А.М., Ерьоміна А.К., Єльський В.М., Єрьоміна Н.Ф., Жадінський М.В., Жилюк В.І., Жубрікова Л.О., Жулінський В.О., Завгородній І.В., Здиховський І.О., Зеленіна Н.М., Зленко О.Т., Іванова А.Й., Іванова Н.І., Іванцова Н.Л., Івасенко А.В., Йолтухівський М.М., Каптюх Р.П., Карвацький І.М., Карпенко О.В., Кириченко Л.Г., Киричок Л.Т., Кір'якулов Г.С., Колесникова І.А., Колеснікова С.В., Коломієць Н.Г., Колот Е.Г., Короленко Г.С., Котляренко Л.Т., Кравець Д.С., Кратенко Г.С., Кремінська І.Б., Кривецький В.В., Крижановська А.В., Кузів О.Є., Курінна С.С., Куровець Л.М., Куцик Л.Б., Ларіонова Н.А., Лемке М.О., Лінчевська Л.П., Лучко І.М., Макац Є.Ф., Маковецький О.В., Мальцев І.О., Марчук Ф.Д., Масна З.З., Матюшенко П.М., Машталір М.А., Мешишен І.Ф., Мішин В.В., Можаяєва О.Б., Мозгунов О.В., Мруг В.М., Мулярчук Н.М., Нетлюх М.А., Ніколенко О.Г., Образцова О.Г., Овчинников С.О., Опришко В.І., Пашолок С.П., Перепелюк М.Д., Петрюк А.Є., Піддубняк Ю.Г., Покотиленко Г.М., Потіха Н.Я., Потоцька І.І., Прокоф'єва Н.В., Пушкар М.С., Раскалей В.Б., Решетілова Н.Б., Решетняк Т.А., Роговий Ю.Є., Рогужинська В.Г., Родинський О.Г., Рудницька О.Г., Салманова О.М., Самура І.Б., Саюк Н.П., Семенец П.Ф., Серветник М.І., Седов В.І., Сікорин Я.Я., Склярів О.Я., Скоробогатова З.М., Слободянюк Т.М., Случик В.М., Снегір А.Г., Стеблок М.В., Тананакіна Т.П., Тарасевич Н.Р., Тарасова К.В., Татарко С.В., Твердохліб І.В., Тимофійчук І.Р., Ткаченко В.Л., Ткачова О.М., Тучак О.І., Фабрі З.Й., Фартушок Н.В., Федонюк Я.І., Філіпєць Н.Д., Хомяк Н.В., Хріпков І.С., Чала К.М., Чегодарь А.Я., Чекман І.С., Черненко Г.П., Чернобай Л.В., Шанько В.М., Шевцова А.І., Шевченко В.М., Шевченко Т.І., Шевченко Т.О., Шестітко І.І., Шляховенко О.О., Щербак Л.Ф., Ющак М.В., Яремій І.М., Ястремська С.О., Яцишин З.М. та комітети фахової експертизи.

Рецензенти. Експерти: Антоненко П.Б., Басій Р.В., Білаш С.М., Вадзюк С.Н., Вінников Ю.М., Герашенко С.Б., Дацко Т.В., Дейнека С.Є., Діголь Л.Г., Ємець Т.І., Йолтухівський М.В., Жадінський М.В., Зінковська Л.Я., Кашенко С.А., Козовий Р.В., Корнійчук О.П., Короленко Г.С., Маєвський О.Є., Мельник Н.О., Миронченко С.І., Наумова О.В., Непорада К.С., Пікалюк В.С., Салата О.В., Скрябіна О.М., Стеченко О.В., Сторчило О.В., Тананакіна Т.П., Телешова О.В., Федонюк Л.Я., Фоміна Л.В., Чеснокова М.М., Шевцова А.І., Шевченко О.М., Шеремета Л.М., Щербаков М.С.

Збірник містить тестові завдання для проведення ліцензійного інтегрованого іспиту "Крок 1. Стоматологія" та подальшого використання у навчальному процесі.

Для студентів стоматологічних факультетів та викладачів вищих медичних навчальних закладів.

Затверджено Міністерством охорони здоров'я України як екзаменаційне та навчальне видання на підставі висновків експертів (накази МОЗ України від 14.08.1998 №251, від 27.12.1999 №303, від 16.10.2002 №374, від 16.04.2003 №239, від 29.05.2003 №233, від 23.07.2007 №414).

© Copyright

ДЕРЖАВНА ОРГАНІЗАЦІЯ "ЦЕНТР ТЕСТУВАННЯ ПРОФЕСІЙНОЇ КОМПЕТЕНТНОСТІ ФАХІВЦІВ З ВИЩОЮ ОСВІТОЮ НАПРЯМІВ ПІДГОТОВКИ "МЕДИЦИНА" І "ФАРМАЦІЯ" ПРИ МІНІСТЕРСТВІ ОХОРОНИ ЗДОРОВ'Я УКРАЇНИ".

1. При цитологічних дослідженнях було виявлено велику кількість різних молекул т-РНК, які доставляють амінокислоти до рибосоми. Кількість різних типів т-РНК у клітині буде дорівнювати кількості:

- А. Триплетів, що кодує амінокислоти
- В. Нуклеотидів
- С. Амінокислот
- Д. Білків, синтезованих у клітині
- Е. Різних типів і-РНК

2. У районах Південної Африки у людей розповсюджена серпоподібноклітинна анемія, при якій еритроцити мають форму серпа внаслідок зміни в молекулі гемоглобіну амінокислоти глутаміну на валін. Причиною цієї хвороби є:

- А. Генна мутація
- В. Порушення механізмів реалізації генетичної інформації
- С. Кросинговер
- Д. Генна мутація
- Е. Трансдукція

3. При обстеженні дівчини 18-ти років знайдені наступні ознаки: недорозвинення яєчників, широкі плечі, вузький таз, вкорочення нижніх кінцівок, "шия сфінкса", розумовий розвиток не порушений. Встановлено діагноз: синдром Шерешевського-Тернера. Яке хромосомне порушення у хворої?

- А. Моносомія X
- В. Трисомія X
- С. Трисомія 13
- Д. Трисомія 18
- Е. Нульсомія X

4. У хворого виявлена короткочасна пневмонія. Міграція личинок якого гельмінта може призвести до цієї хвороби?

- А. Аскарида
- В. Волосоголовець
- С. Гострик
- Д. Карликовий цип'як
- Е. Альвеокок

5. При огляді хворого з ранами, що кровоточать, лікар виявив пошкодження тканин личинками, а також локальні місця нагноєння. Діагноз: облігатний міаз. Збудником цього захворювання є:

- А. Муха вольфартова
- В. Жигалка осіння
- С. Триатомовий клоп
- Д. Муха цеце
- Е. Муха хатня

6. Дівчині 18-ти років встановлено попередній діагноз – синдром

Шерешевського-Тернера. Це можна підтвердити за допомогою такого метода:

- А. Цитогенетичний
- В. Дерматогліфіка
- С. Близнюковий
- Д. Генеалогічний
- Е. Біохімічний

7. У хворого з підозрою на одне з протозойних захворювань досліджено пунктат лімфатичного вузла. В препараті, забарвленому за Романовським-Гімзою, виявлено тільця півмісяцевої форми із загостреним кінцем, блакитною цитоплазмою, ядром червоного кольору. Яких найпростіших виявлено в мазках?

- А. Токсоплазми
- В. Малярійні плазмодії
- С. Дерматотропні лейшманії
- Д. Вісцеротропні лейшманії
- Е. Трипаносоми

8. Після черепно-мозкової травми у хворого 38-ми років відсутнє відчуття нюху і смаку. Які коркові центри кінцевого мозку постраждали?

- А. *Uncus*
- В. *Operculum frontale*
- С. *Gyrus temporalis superior*
- Д. *Gyrus postcentralis*
- Е. *Sul. calcarinus*

9. Оглядаючи ротову порожнину у хворого 19-ти років, стоматолог звернув увагу на зруйнований язиково-дистальний горбик жувальної поверхні лівого першого верхнього моляра. Цей горбик називається:

- А. Гіпоконус
- В. Метаконус
- С. Параконус
- Д. Мезоконус
- Е. Протоконус

10. Є потреба катетеризації сечового міхура у чоловіка. В якій частині уретри або структурі може виникати опір катетеру?

- А. Перетинчаста
- В. Простатична
- С. Губчаста
- Д. Зовнішній отвір сечівника
- Е. Внутрішній отвір сечівника

11. При огляді хворого невропатолог відзначає асиметрію обличчя: згладженість складок шкіри лоба, око повністю не закривається, на одному боці очна щілина ширша, рот перекошений. Який нерв уражений?

- А. Лицевий
- В. Очний
- С. Верхньощелепний
- Д. Нижньощелепний
- Е. Додатковий

12. У хворого відкритий рот, він не може його закрити і членороздільно говорити. Яке ураження у хворого?

- А. Вивих нижньої щелепи
- В. Параліч жувальних м'язів
- С. Ураження рухового центру мови
- Д. Перелом нижньої щелепи
- Е. Стрес

13. Під час операції закриття природженої щілини піднебіння (уранопластики) при збиванні долотом крилоподібного гачка ушкоджено великий піднебінний канал. Виникла кровотеча. Яку артерію ушкоджено?

- А. Низхідна піднебінна
- В. Висхідна піднебінна
- С. Висхідна глоткова
- Д. Клиноподібна
- Е. Задня верхня альвеолярна

14. У хворого 60-и років виявлено розширення вен стравоходу, прямої кишки та підшкірних вен передньої черевної стінки. Система якої вени ушкоджена?

- А. Ворітна
- В. Нижня порожниста вена
- С. Непарна вена
- Д. Верхня порожниста вена
- Е. Верхня брижова

15. У травмованого 27-ми років двосторонній вивих скронево-нижньощелепного суглоба. Які основні зв'язки суглоба будуть ушкоджені?

- А. Латеральні
- В. Шило-щелепні
- С. Крилоподібно-щелепні
- Д. Клиноподібно-щелепні
- Е. Внутрішньосуглобові

16. У хворого внаслідок пошкодження шкіри в середній ділянці грудинно-ключично-соскоподібного м'яза виникла повітряна емболія. Яка вена шії була травмована?

- А. Зовнішня яремна
- В. Передня яремна
- С. Внутрішня яремна
- Д. Задня вушна
- Е. Поперечна вена шії

17. У хворого виникають болі при жуванні, утруднення при піднятті вверх нижньої щелепи (при закриванні рота). Функція яких м'язів порушена?

- А. Скроневий, жувальний, медіальний крилоподібний
- В. Скроневий, жувальний, латеральний крилоподібний
- С. Скроневий, латеральний і медіальний крилоподібні
- Д. Латеральний і медіальний крилоподібні, жувальний
- Е. Скроневий, жувальний, щелепно-під'язиковий

18. У дитини 2-х років після перенесеного грипу з'явилися скарги на біль у вусі. Лікар виявив зниження слуху та запалення середнього вуха. Яким шляхом інфекція потрапила до середнього вуха?

- А. Через слухову трубу
- В. Через *foramen jugularis*
- С. Через *canalis caroticus*
- Д. Через *atrium mastoideum*
- Е. Через *canalis nasolacrimalis*

19. В гістопрепараті представлена частина органу, що містить багаточаровий плоский незроговілий епітелій та нижче розташовані сполучнотканинні пластинки, які не містять судин. Який це орган?

- А. Рогівка
- В. Кришталік
- С. Слизова оболонка стравоходу
- Д. Слизова оболонка ротової порожнини
- Е. Сітківка

20. У препараті червоного кісткового мозку людини визначаються скупчення гігантських клітин, розташованих в тісному контакті з синусоїдними капілярами. Назвіть формені елементи крові, які утворюються з цих клітин:

- А. Кров'яні пластинки
- В. Еритроцити
- С. Лейкоцити
- Д. Моноцити
- Е. Лімфоцити

21. На гістологічному препараті пухкої сполучної тканини знайдено відносно великі клітини, заповнені базофільною метакроматичною зернистістю; гістохімічно встановлено, що гранули містять гепарин та гістамін. Що це за клітини?

- А. Тканинні базофіли (тучні клітини).
- В. Фібробласти
- С. Макрофаги
- Д. Плазмоцити
- Е. Адипоцити

22. При ендоскопічному дослідженні у хворого з хронічним ентероколітом (запалення кишки) спостерігається відсутність специфічних структур рельєфу

тонкої кишки. Які компоненти визначають особливості рельєфу слизової оболонки тонкої кишки в нормі?

- A. Циркулярні складки, ворсинки та крипти
- B. Поля, складки, ямки
- C. Гаустри, ворсинки, крипти
- D. Косо-спіральні складки
- E. Поля, ворсинки

23. Морфологічні дослідження селезінки виявили активізацію імунних реакцій в організмі. В яких структурах даного органу починається антигензалежна проліферація Т-лімфоцитів?

- A. Периартеріальна зона білої пульпи
- B. Центральна зона білої пульпи
- C. Мантійна зона білої пульпи
- D. Маргінальна зона білої пульпи
- E. Червона пульпа

24. У препараті в одному з судин мікроциркуляторного русла середня оболонка утворена 1-2 шарами гладеньких міоцитів, які розташовані поодиноці і мають спіралеподібний напрямок. Зовнішня оболонка представлена тонким шаром пухкої сполучної тканини. Вкажіть вид судини:

- A. Артеріола
- B. Вена
- C. Капіляр
- D. Посткапіляр
- E. Артеріоловенулярний анастомоз

25. Шкідливі екологічні чинники призвели до різкого падіння ендотоксинів і екзотоксинів в клітинах печінки та крові. Який шар плазмолемати постраждав найбільше?

- A. Кортикальний
- B. Липопротеїновий
- C. Надмембранний
- D. Інтегральний
- E. Глікокалікс

26. У ході утворення плащового дентину у молочному зубі відбулося порушення секреторної активності одонтобластів. Утворення яких волокон зміниться?

- A. Радіальні колагенові волокна Корфа
- B. Ретикулярні
- C. Еластичні
- D. Тангенціальні колагенові волокна Ебнера
- E. Нервові

27. При утворенні зародка людини можна спостерігати появу у його складі порожнини, світлих дрібних бластомерів на периферії та темних великих бластомерів на одному з полюсів. Як називається зародок на цій стадії розвитку?

- A. Бластоциста
- B. Морула
- C. Зигота
- D. Гастрולה
- E. Зародковий диск

28. При непрямому гістогенезі кісткової тканини трубчастих кісток між епіфізарним та діафізарним центрами окостеніння утворюється пластинка, що в подальшому забезпечує ріст кісток у довжину. Як називається ця структура?

- A. Метафізарна пластинка
- B. Кісткова манжетка
- C. Кісткова пластинка
- D. Остеон
- E. Шар внутрішніх генеральних пластинок

29. У хворого з пересадженим серцем при фізичному навантаженні збільшився хвилинний об'єм крові. Який механізм регуляції забезпечує ці зміни?

- A. Катехоламіни
- B. Симпатичні безумовні рефлексії
- C. Парасимпатичні безумовні рефлексії
- D. Симпатичні умовні рефлексії
- E. Парасимпатичні умовні рефлексії

30. Хворому з гіперсекрецією шлункового соку лікар рекомендував виключити з харчового раціону:

- A. М'ясні бульйони
- B. Молоко
- C. Солодке
- D. Солоне
- E. Білий хліб

31. Перед проведенням оперативного втручання з'ясовано, що у людини час кровотечі збільшений до 15 хвилин. Дефіцит яких формених елементів у складі крові може бути причиною таких змін?

- A. Тромбоцити
- B. Еритроцити
- C. Лімфоцити
- D. Лейкоцити
- E. Моноцити

32. Досліджуються рецептори, інформація від яких прямує до кори головного мозку без участі таламусу. Які це рецептори?

- A. Нюхові
- B. Дотикові
- C. Смакові
- D. Зорові
- E. Слухові

33. При дослідженні ізольованого кардіоміоциту встановлено, що він **НЕ ГЕНЕРАУЄ** імпульси збудження автоматично. З

якої структури серця отриманий кардіо-моцит?

- A. Шлуночок
- B. Сино-атріальний вузол
- C. Атріовентрикулярний вузол
- D. Пучок Гіса
- E. Волокно Пуркін'є

34. Після руйнування структур ЦНС тварина втратила орієнтувальні рефлексії. Що саме зруйнували?

- A. Чотиригорбкове тіло
- B. Червоні ядра
- C. Латеральні вестибулярні ядра
- D. Чорна речовина
- E. Медіальні ретикулярні ядра

35. При визначенні енерговитрат організму людини встановлено, що дихальний коефіцієнт дорівнює 1,0. Це означає, що у клітинах досліджуваного переважно окислюються:

- A. Вуглеводи
- B. Білки
- C. Жири
- D. Білки та вуглеводи
- E. Вуглеводи та жири

36. У добовому раціоні дорослої здорової людини повинні бути жири, білки, вуглеводи, вітаміни, мінеральні солі та вода. Вкажіть добову кількість білку, яка забезпечує нормальну життєдіяльність організму:

- A. 100-120
- B. 50-60
- C. 10-20
- D. 70-80
- E. 40-50

37. При обстеженні хворого виявлені дерматит, діарея, деменція. Відсутність якого вітаміну є причиною цього стану?

- A. Нікотинамід
- B. Аскорбінова кислота
- C. Фолієва кислота
- D. Біотин
- E. Рутин

38. Аміак є дуже отруйною речовиною, особливо для нервової системи. Яка речовина бере особливо активну участь у знешкодженні аміаку в тканинах мозку?

- A. Глутамінова кислота
- B. Аспарагінова кислота
- C. Сечовина
- D. Аргінін
- E. Буферні системи

39. При обстеженні хворого виявлено підвищено вмісту в сироватці крові ліпопро-

теїнів низької щільності. Яке захворювання можна передбачити у цього хворого?

- A. Атеросклероз
- B. Ураження нирок
- C. Гострий панкреатит
- D. Гастрит
- E. Запалення легень

40. У відділення інтенсивної терапії доставлено жінку 50-ти років з діагнозом: інфаркт міокарда. Активність якого ферменту буде найбільш підвищена впродовж перших двох діб?

- A. Аспартатамінотрансфераза
- B. Аланінамінотрансфераза
- C. Аланінамінопептидаза
- D. Сорбітдегідрогеназа
- E. Лужна фосфатаза

41. У лікарню поступила робітниця хімічного підприємства з ознаками отруєння. У волоссі цієї жінки знайдено підвищену концентрацію арсенату, який блокує ліпоеву кислоту. Порушення якого процесу є найімовірною причиною порушень в організмі?

- A. Окислювальне декарбоксілювання ПВК
- B. Мікросомальне окислення
- C. Відновлення метгемоглобіну
- D. Відновлення органічних перекисей
- E. Знешкодження супероксидних іонів

42. При захворюваннях підшлункової залози порушується утворення та секреція трипсину. Назвіть речовини, травлення яких буде порушене?

- A. Білки
- B. Ліпіди
- C. Вуглеводи
- D. Нуклеїнові кислоти
- E. Фосфоліпіди

43. Еритроцити людини не містять мітохондрій. Який основний шлях утворення АТФ в цих клітинах?

- A. Анаеробний гліколіз
- B. Аеробний гліколіз
- C. Окиснювальне фосфорилування
- D. Креатинкіназна реакція
- E. Аденілаткіназна реакція

44. Катіонні глікопротеїни є основними компонентами слини привушних залоз. Які амінокислоти обумовлюють їх позитивний заряд?

- A.** Лізин, аргінін, гістидин
- B.** Аспартат, глутамат, гліцин
- C.** Аспартат, аргінін, глутамат
- D.** Глутамат, валін, лейцин
- E.** Цистеїн, гліцин, пролін

45. Однією із функцій слини є захисна, яка реалізується, зокрема, формуванням місцевого імунітету слизової оболонки за рахунок виділення привушними залозами такого білку:

- A.** Секреторний імуноглобулін А
- B.** Колаген
- C.** Еластин
- D.** Фібриноген
- E.** Альбумін

46. У хлопчика 4-х років після перенесеного важкого вірусного гепатиту спостерігаються блювання, епізоди непритомності, судоми. У крові - гіперамоніємія. Порушення якого біохімічного процесу в печінці викликало такий стан хворого?

- A.** Порушення знешкодження аміаку
- B.** Порушення знешкодження біогенних амінів
- C.** Пригнічення синтезу білків
- D.** Активація декарбоксілювання амінокислот
- E.** Пригнічення ферментів трансамінування

47. Хворому з печінковою недостатністю проведено дослідження електрофоретичного спектру білків сироватки крові. Які фізико-хімічні властивості білкових молекул лежать в основі цього методу?

- A.** Наявність заряду
- B.** Гідрофільність
- C.** Здатність набрякати
- D.** Оптична активність
- E.** Нездатність до діалізу

48. При спадковій оратацидурії виділення оротової кислоти в багато разів перевищує норму. Синтез яких речовин буде порушений при цій патології?

- A.** Піримідинові нуклеотиди
- B.** Пуринові нуклеотиди
- C.** Біогенні аміни
- D.** Сечова кислота
- E.** Сечовина

49. У хворого 37-ми років після автомобільної катастрофи АТ- 70/40 мм рт.ст. Хворий у непритомному стані. За добу виділяє близько 300 мл сечі. Який механізм порушення сечоутворення у даному випадку?

- A.** Зменшення клубочкової фільтрації
- B.** Посилення клубочкової фільтрації
- C.** Зменшення канальцевої реабсорбції
- D.** Посилення канальцевої реабсорбції
- E.** Зменшення канальцевої секреції

50. У хворого, якому було екстирповано зуб з приводу гострого гнійного періоститу, спостерігалася тривала кровотеча з комірки, яку не можна було спинити звичайними методами. У крові: ер.- $2,9 \cdot 10^{12}/л$, Нв- 90 г/л; КП- 0,9; тромб.- $60 \cdot 10^9/л$; лейкоц.- $52 \cdot 10^9/л$.; базофіли - 0, еозинофіли - 1%, моноцити - 0, нейтрофіли: юні - 0, паличкоядерні - 2%, сегментоядерні - 18%, лімфоцити - 8%, моноцити - 1%, мієлобласти - 70%. Яке захворювання крові наявне у цього хворого?

- A.** Гострий мієлоїдний лейкоз
- B.** Хронічний мієлоїдний лейкоз
- C.** Недиференційований лейкоз
- D.** Еритромієлоз
- E.** Промієлоцитарний лейкоз

51. Жінка із токсикозом вагітності страждає на гіперсалівацію, що призводить до втрати 3-4 літрів слини щоденно. Яке порушення водно-сольового обміну виникає при цьому?

- A.** Гіпогідратація гіперосмолярна
- B.** Гіпогідратація гіпоосмолярна
- C.** Гіпогідратація ізоосмолярна
- D.** Гіпокаліємія
- E.** Гіпонатріємія

52. У водолаза, що проводив роботи на великій глибині, при швидкому поверненні в умови нормального атмосферного тиску з'явилися біль у суглобах, свербіж шкіри, порушення зору, непритомність. Як називається описане явище?

- A.** Хвороба декомпресії
- B.** Стан невагомості
- C.** Синдром вибухової декомпресії
- D.** Баротравма
- E.** Гіпероксія

53. Через 8 днів після опромінення у ліквідатора аварії на АЕС розвинулись виразково-некротичні зміни у порожнині рота. У крові: ер- $3,2 \cdot 10^{12}/л$, ретикулоцитів 0,01%, Нв- 60 г/л, лейкоц.- $2,3 \cdot 10^9/л$, тромбоцитів 50 тис/л. Для якого періоду променевої хвороби характерні описані зміни?

- A.** Період розвинутих клінічних ознак
- B.** Період первинних реакцій
- C.** Прихований період
- D.** Період уявного благополуччя
- E.** Закінчення хвороби

54. Епідеміологічне дослідження розпо-

всюдження пухлин виявило високу кореляцію розвитку пухлин легень з тютюнопалінням. З дією якого хімічного канцерогену найбільш імовірно пов'язано виникнення даного виду патології?

- A. 3,4-бензпірен
- B. Ортоаміноазотолуол
- C. Афлатоксин
- D. Метилхолантрен
- E. Діетілнітрозамін

55. У хворого виявлено ожиріння, гірсутизм, "місяцеподібне" обличчя, рубці багряного кольору на шкірі стегон. АТ-180/110 мм рт.ст., глюкоза крові - 17,2 ммоль/л. При якій зміні секреції гормонів наднирників можлива така картина?

- A. Гіперсекреція глюкокортикоїдів
- B. Гіпосекреція глюкокортикоїдів
- C. Гіперсекреція мінералокортикоїдів
- D. Гіпосекреція мінералокортикоїдів
- E. Гіпосекреція адреналіну

56. При мікроскопічному дослідженні пунктату з осередку запалення у хворого із абсцесом шкіри знайдено велику кількість різних клітин крові. Які з цих клітин першими надходять із судин до тканин при запаленні?

- A. Нейтрофіли
- B. Моноцити
- C. Базофіли
- D. Еозинофіли
- E. Лімфоцити

57. У жінки, яка протягом 15-ти років страждала на виражену гіпертензію, останнім часом з'явилися задишка, серцебиття, дещо знизився систолічний тиск. Який основний механізм виникнення у хворої серцевої недостатності?

- A. Перевантаження серця збільшеним опором викиду крові
- B. Перевантаження серця збільшеним об'ємом крові
- C. Ушкодження міокарда
- D. Порушення проведення імпульсу по міокарду
- E. Порушення регуляції серцевої діяльності

58. При гістологічному дослідженні стінки кісти, що локалізується у ділянці верхньої щелепи, встановлено, що стінка кісти з середини вистелена багатошаровим плоским епітелієм з підлеглою грануляційною тканиною з лімфолейкоцитарною інфільтрацією. Зовнішній шар представлений пухкою волокнистою сполучною тканиною, оточеною рубцевою фіброзною тканиною. Ці дані є підставою для встановлення такого діагнозу:

- A. Кістогранульома
- B. Проста гранульома
- C. Епітеліальна гранульома
- D. Кератокіста
- E. Амелобластома

59. При обстеженні у хворого на твердому піднебінні виявлена пухлина у вигляді невеликого щільного вузла сірого кольору без чітких меж. Після видалення пухлина досліджена гістологічно. Побудована з дрібних, кубічної форми клітин з гіперхромним ядром, які формують альвеоли, трабекули, солідні та кріброзні структури. Ріст пухлини - інвазивний. Назвіть пухлину:

- A. Аденокістозна карцинома
- B. Злоякісна плеоморфна аденома
- C. Мукоепідермоїдний рак
- D. Аденолімфома
- E. Мономорфна аденома

60. В біоптаті слизової носа знайдені епітеліоїдні клітини, плазмоцити, клітини Мікулича, еозинофільні тільця Русселя. Який найбільш імовірний діагноз?

- A. Риносклерома
- B. Сифіліс
- C. Туберкульоз
- D. Респіраторно-синцитіальна інфекція
- E. Алергічний риніт

61. Хворий 58-ми років впродовж багатьох років страждає на хронічний остеомиєліт нижньої щелепи. Останнім часом в аналізі крові - гіпопротеїнемія, диспротеїнемія; у сечі - протеїнурія, білкові циліндри. Помер від хронічної ниркової недостатності. На розтині нирки збільшені, щільні, воскоподібні. Який патологічний процес у нирках був виявлений на розтині?

- A. Амлоїдоз
- B. Хронічний гломерулонефрит
- C. Гідронефроз
- D. Хронічний пієлонефрит
- E. Інтерстиційний нефрит

62. У хворого 77-ми років, що страждає на атеросклероз, з'явився біль у правій ступні. Ступня збільшена в розмірі, шкірні покриви чорного кольору, мацеровані, демаркаційна зона не виражена. Який патологічний процес у ступні діагностовано?

- A. Волога гангрена
- B. Суха гангрена
- C. Нома
- D. Секвестр
- E. Коагуляційний некроз

63. При огляді хворого лікар-стоматолог відмітив, що краї зубної комірки, позбавленої зуба, значно зближені, діаметр її зменшений. Про який загальнопатологічний процес йдеться в даному випадку?

- A.** Атрофія дисфункціональна
- B.** Гіпоплазія
- C.** Атрофія, викликана недостатністю кровообігу
- D.** Атрофія нейротична (при денервації)
- E.** Атрофія від тиску

64. Чоловік віком 42 роки помер при явищах вираженої інтоксикації та дихальної недостатності. На розрізі тканина легень у всіх відділах строката, з множинними дрібновогнищевими крововиливами та вогнищами емфіземи. Гістологічно у легенях: геморагічна бронхопневмонія з абсцедуванням, у цитоплазмі клітин епітелію бронхів еозинофільні та базофільні включення. Який найбільш імовірний діагноз?

- A.** Грип
- B.** Парагрип
- C.** Аденовірусна інфекція
- D.** Респіраторно-синцитіальна інфекція
- E.** Стафілококова бронхопневмонія

65. Макроскопічно печінка збільшена в розмірах, ущільнена, тканина сірувато-жовтого кольору, з сальним блиском. Який патологічний процес лежить в основі описаних змін?

- A.** Амілоїдоз
- B.** Гіаліноз
- C.** Жирова дистрофія
- D.** Мукоїдне набухання
- E.** Гемахроматоз

66. При дослідженні біоптату збільшеного шийного лімфатичного вузла виявлена стертість малюнка, тканина його представлена великою кількістю проліферуючих лімфоцитів з домішкою поодиноких клітин Березовського-Штернберга. Ці зміни свідчать про таке захворювання:

- A.** Лімфогранулематоз з переважанням лімфоїдної тканини
- B.** Лімфогранулематоз з виснаженням лімфоїдної тканини
- C.** Змішано-клітинний варіант лімфогранулематозу
- D.** Лімфосаркома
- E.** Нодулярно-склеротичний варіант лімфогранулематозу

67. У жінки 45-ти років, яка померла від хронічної алкогольної інтоксикації, на аутопсії печінка різко збільшена, тістоподібної консистенції, жовтуватого кольору. Мікроскопічно в цитоплазмі гепа-

тоцитів при фарбуванні гематоксиліном та еозином виявляються різних розмірів оптично порожні вакуолі. Який вид дистрофії має місце?

- A.** Паренхіматозна жирова
- B.** Вуглеводна паренхіматозна
- C.** Гіаліново-крапельна
- D.** Мезенхімальна жирова
- E.** Гідропічна

68. У хворого 23-х років після перенесеної ангіни розвинувся сечовий синдром (гематурія, протеїнурія, лейкоцитурія). В пункційному біоптаті нирок виявлена картина інтракапілярного проліферативного гломерулонефриту, а електронно-мікроскопічно виявлені великі субепітеліальні депозити. Який патогенез цього захворювання?

- A.** Імунокомплексний механізм
- B.** Атопія, анафілаксія з утворенням IgE і фіксацією їх на опасистих клітинах
- C.** Цитотоксична, цитолітична дія антитіл
- D.** Клітинно обумовлений цитоліз
- E.** Гранулематоз

69. З випорожнень хворої дитини 6-місячного віку, яка знаходиться на штучному вигодовуванні, виділена культура кишкової палички з антигенною структурою 0-111. Який діагноз можна поставити?

- A.** Колі-ентерит
- B.** Гастроентерит
- C.** Холероподібне захворювання
- D.** Харчове отруєння
- E.** Дизентерієподібне захворювання

70. До інфекційного відділення госпіталізовано хворого 27-ми років зі скаргами на багаторазові пронос та блювання, біль у м'язах ніг, слабкість, запаморочення. Після огляду лікар поставив попередній діагноз "холера". Як необхідно досліджувати матеріал від хворого для експрес-діагнозу?

- A.** Пряма і непряма РІФ
- B.** РА
- C.** Бактеріологічний метод
- D.** Серологічний метод
- E.** Біологічний метод

71. З метою підтвердження діагнозу туляремії мисливцю, госпіталізованому на 5-й день хвороби, слід призначити для ранньої діагностики:

- А. Алергічна проба
- В. Реакція аглютинації
- С. Реакція непрямой гемаглютинації
- Д. Реакція зв'язування комплементу
- Е. Реакція імунофлюоресценції

72. Хворому на туберкульоз 34-х років, в анамнезі якого була відкрита легенева форма захворювання, проведено мікроскопічне дослідження харкотиння з метою виявлення збудника. Який метод забарвлення доцільно використати при цьому?

- А. Метод Ціля-Нільсена
- В. Метод Грама
- С. Метод Буррі-Гінса
- Д. Метод Романовського-Гімзи
- Е. Метод Нейссера

73. Після посіву гною з уретри на спеціальне поживне середовище виростили нижні блакитнуваті колонії. При мікроскопії препаратів з них виявленні грамнегативні бобоподібні диплококи. Збудником якої хвороби вони є?

- А. Гонорея
- В. Хламідіоз
- С. Сифіліс
- Д. Туляремія
- Е. Меліюдоз

74. У дитячому відділенні інфекційної клініки хлопчику 4-х років поставлено діагноз "дифтерія". Який препарат потрібно ввести хворому в першу чергу?

- А. Протидифтерійна антитоксична сироватка
- В. Дифтерійний анатоксин
- С. АКДП
- Д. АДП
- Е. ТАВt

75. У пацієнта з попереднім діагнозом "сифіліс" лаборант взяв сироватку крові для постановки імунної реакції, яка основана на виявленні антитіл, які припиняють рух трепонем і призводять до їх загибелі. Яку реакцію було використано для діагностики?

- А. Реакція іммобілізації
- В. Реакція зв'язування комплементу
- С. Реакція аглютинації
- Д. Реакція преципітації
- Е. Реакція нейтралізації

76. При повторній постановці реакції аглютинації Відаля виявлено наростання у сироватці хворого титрів антитіл до О-антигенів *S.typhi* з 1:100 до 1:400. Як можна розцінити отримані результати?

- А. Хворіє на черевний тиф
- В. Є гострим носієм черевнотифозних мікробів
- С. Є хронічним носієм черевнотифозних мікробів
- Д. Раніше перехворів на черевний тиф
- Е. Раніше був щеплений проти черевного тифу

77. При обстеженні на бактеріоносійство черевного тифу у сироватці крові кухарки шкільної їдальні виявлені *Vi*-антитіла. Яка з наведених реакцій була використана у даному випадку?

- А. Реакція непрямой гемаглютинації
- В. Реакція Відаля
- С. Реакція зв'язування комплементу
- Д. Імуноферментний аналіз
- Е. Реакція імунофлюоресценції

78. Хворий з гіпертонічною хворобою II ст. за рекомендацією лікаря почав приймати антигіпертензивний препарат. Через кілька днів прийому препарату артеріальний тиск нормалізувався, але хворий помітив, що у нього з'явився сухий кашель. Який препарат був призначений?

- А. Еналапріл
- В. Верапаміл
- С. Клофелін
- Д. Резерпін
- Е. Пропранолол (анаприлін)

79. У хворої з артеріальною гіпертензією розвинувся напад бронхіальної астми. Який з нижче перерахованих бронхолітичних засобів може спровокувати гіпертонічний криз?

- А. Ефедрину гідрохлорид
- В. Сальбутамол
- С. Еуфілін
- Д. Беротек
- Е. Ізадрин

80. Для корекції артеріального тиску при колаптоїдному стані хворому було введено мезатон. Який механізм дії даного препарату?

- А. Стимулює α -адренорецептори
- В. Стимулює β -адренорецептори
- С. Блокує α -адренорецептори
- Д. Блокує β -адренорецептори
- Е. Стимулює α - β -адренорецептори

81. Хворому 60-ти років було встановлено діагноз цироз печінки, причиною якого було токсичне ураження алкоголем. Який препарат краще за все призначити хворому?

- A.** Ессенціале
- B.** Вітамін E
- C.** Аскорбінова кислота
- D.** Рібоксин
- E.** Кислота глютамінова

82. Хворий звернувся до лікаря зі скаргами на стоматит, який був лікований антисептичними засобами. Який препарат необхідно призначити хворому, якщо ураження слизової оболонки мають герпетичну природу?

- A.** Ацикловір
- B.** Ремантадин
- C.** Фуразолідон
- D.** Бісептол
- E.** Клотримазол

83. Хворому 28-ми років на бактеріальну пневмонію призначили курс лікування еритроміцином. Відомо, що його антибактеріальні властивості зумовлені здатністю цієї речовини сполучатися з вільною 50S-субодиницею рибосоми. Синтез яких речовин блокує цей антибіотик у бактеріальних клітинах?

- A.** Білки
- B.** РНК
- C.** ДНК
- D.** Жири
- E.** Полісахариди

84. Небезпечно витискувати гноячки на обличчі, особливо вище ротової щілини. Через анастомози з якими венами обличчя може поширитися інфекція у порожнину черепа?

- A.** Очні вени
- B.** Вени крилоподібного сплетення
- C.** Передні вушні вени
- D.** Потилична вена
- E.** Середня і глибока скроневі вени

85. Дівчинка 11-ти років часто хворіє на гострі респіраторні інфекції, після яких спостерігаються множинні точкові кроволиві в місцях тертя одягу. Гіповітаміноз якого вітаміну має місце в дівчинки?

- A.** C
- B.** B₆
- C.** B₁
- D.** A
- E.** B₂

86. Хворого доставили до клініки у коматозному стані. В анамнезі цукровий діабет 2 типу впродовж 5-ти років. Об'єктивно: дихання шумне, глибоке, у видихуваному повітрі відчувається запах ацетону. Вміст глюкози у крові 15,2 ммоль/л, кетонів тіл - 100 мкмоль/л. Для якого ускладнення даного захворювання хара-

ктерні такі розлади?

- A.** Кетоацидотична кома
- B.** Печінкова кома
- C.** Гіперглікемічна кома
- D.** Гіпоглікемічна кома
- E.** Гіперосмолярна кома

87. Хвора на хронічний гепатит скаржить на підвищення чутливості до барбітуратів, які раніше вона переносила без симптомів інтоксикації. З порушенням якої функції печінки це пов'язане найбільше?

- A.** Метаболічна
- B.** Утворення жовчі
- C.** Гемодинамічна
- D.** Гемопоетична
- E.** Фагоцитарна

88. У лікарню потрапив хворий з високою температурою, маренням, розчухами на голові. На голові виявлені комахи, сірого кольору, довжиною 3 мм, із сплосченим у дорзовентральному напрямі тілом і трьома парами кінцівок. Для якої патології характерна описана картина?

- A.** Педикульоз
- B.** Скабієс
- C.** Ураження шкіри клопами
- D.** Алергія
- E.** Демодекоз

89. Під час прийому їжі у новонародженої дитини спостерігається закидання молока у носову порожнину. Вкажіть на можливу причину виникнення цього порушення.

- A.** Вовча паща
- B.** Викривлення носової перегородки вправо
- C.** Перелом основи черепа
- D.** Заяча губа
- E.** Викривлення носової перегородки вліво

90. Під час виконання фізичного навантаження людина менш чутлива до болю. Причиною цього є активація:

- A.** Антиноціцептивної системи
- B.** Ноціцептивної системи
- C.** Функції щитоподібної залози
- D.** Симпато-адреналової системи
- E.** Функції наднирників

91. За даними ВООЗ щорічно на Землі на малярію хворіють приблизно 250 млн. чоловік. Ця хвороба зустрічається переважно у тропічних і субтропічних областях. Межі її розповсюдження співпадають з ареалами комарів роду:

- A. Анофелес
- B. Кулекс
- C. Аедес
- D. Мансонія
- E. Кулізета

92. У хворого з патологією серцево-судинної системи розвинулись набряки на нижніх кінцівках. Який механізм розвитку серцевого набряку?

- A. Підвищення гідростатичного тиску на венозному кінці капіляру
- B. Підвищення онкотичного тиску
- C. Підвищення гідростатичного тиску на артеріальному кінці капіляру
- D. Зниження осмотичного тиску
- E. Порухення лімфовідтоку

93. У хворого з'явилися жовтушність шкіри, склер та слизових оболонок. У плазмі крові підвищений рівень загального білірубіну, в калі - стеркобіліну, в сечі - уробіліну. Який вид жовтяниці у хворого?

- A. Гемолітична
- B. Хвороба Жільбера
- C. Паренхіматозна
- D. Обтураційна
- E. Холестатична

94. У хворого лікар діагностував тромбоз селезінкової артерії (інфаркт селезінки). Звідки відходить уражена артерія?

- A. Черевний стовбур
- B. Верхня брижова артерія
- C. Нижня брижова артерія
- D. Загальна печінкова артерія
- E. Ліва шлункова артерія

95. У хворого на хронічний пієлонефрит після неконтрольованого прийому сечогінних засобів виникли екстрасистоли та болі у ділянці серця. При дослідженні крові виявлено гіпокаліємію. Який з перерахованих препаратів слід призначити?

- A. Аспаркам
- B. Калію перманганат
- C. Кальцію хлорид
- D. Ретинолу ацетат
- E. Гідрохлортіазид

96. Хворому 30-ти років для лікування пневмонії лікар на 3 дні призначив антибіотик з групи азалідів, що має бактерицидну дію, тривалий ефект, здатність зв'язуватись з фагоцитами і накопичуватись у вогнищах інфекції. Який препарат було призначено хворому?

- A. Азитроміцин
- B. Еритроміцин
- C. Бензилпеніциліну натрієва сіль
- D. Ізоніазид
- E. Ципрофлоксацин

97. У хворого 64-х років часті напади стенокардії. Два роки тому він переніс інфаркт міокарда. Вкажіть групу лікарських засобів, препарати якої доцільно призначити для профілактики розвитку повторного інфаркту міокарда:

- A. Антиагреганти
- B. Антикоагулянти непрямої дії
- C. Фібринолітики
- D. Коагулянти
- E. Антагоністи гепарину

98. У печінці хворого, який страждає на залізодефіцитну анемію виявлено порушення синтезу залізовмісного білка, який є джерелом заліза для синтезу гему. Як називається цей білок?

- A. Феритин
- B. Трансферин
- C. Гемосидерин
- D. Церулоплазмін
- E. Гемоглобін

99. У ході клінічного обстеження пацієнта виявлено збільшення щитоподібної залози (зоб), підвищення основного обміну, втрата маси тіла, порушення теплового балансу, підвищення апетиту, підвищення збудливості та дратівливості, екзофтальм і тахікардія. Яке ендокринне порушення призводить до появи даних симптомів?

- A. Гіперфункція щитоподібної залози
- B. Гіпофункція паращитоподібних залоз
- C. Гіперфункція гіпофізу
- D. Гіпофункція епіфізу
- E. Гіпофункція щитоподібної залози

100. При тестуванні на гіперчутливість пацієнту під шкіру ввели алерген, після чого спостерігалось почервоніння, набряк, біль внаслідок дії гістаміну. В результаті якого перетворення амінокислоти гістидину утворюється цей біогенний амін?

- A. Декарбоксілювання
- B. Метилування
- C. Фосфорилування
- D. Ізомеризація
- E. Дезамінування

101. У дитини 12-ти років низький зріст при непропорційній будові тіла і розумовій відсталості. Недостатня секреція якого гормону може бути причиною таких порушень?

- А. Тироксин
- В. Інсулін
- С. Кортизол
- Д. Соматотропін
- Е. Люкагон

102. У реанімаційному відділенні знаходиться хворий 49-ти років у коматозному стані. При дослідженні крові відзначено збільшення концентрації K^+ , зменшення вмісту Ca^{++} , ацидоз, збільшення рівня сечовини, сечової кислоти. Який вид коми за етіологією найбільш імовірний?

- А. Ниркова
- В. Печінкова
- С. Нейрогенна
- Д. Діабетична
- Е. Гіпоглікемічна

103. До приймального відділення госпіталізовано чоловіка у непритомному стані. На зовнішні подразники не реагує, дихання періодичне по типу Чейн-Стокса, зіниці звужені, зіничний рефлекс відсутній. Було встановлено, що дані симптоми обумовлені застосуванням морфіну. Призначити антидотну терапію:

- А. Налоксон
- В. Унітіол
- С. Апоморфіну гідрохлорид
- Д. Кальцію хлорид
- Е. Протаміну сульфат

104. У хворого із цирозом печінки відмічається стійка артеріальна гіпотензія. (АТ- 90/50 мм рт.ст.). Чим обумовлено зниження артеріального тиску при такій патології печінки?

- А. Зниження синтезу ангіотензиногену
- В. Збільшення синтезу Na-уретичного гормону
- С. Надмірна інактивація вазопресину
- Д. Посилення рефлекторного впливу із рецепторної зони дуги аорти
- Е. Активація калікреїн-кінінової системи

105. Пацієнт доставлений до лікарні з симптомами запаморочення, сухості в роті, зіниці сильно розширені, порушення акомодатції, тахікардія, утруднення сечовипускання, атонія кишечника. Передозування яким препаратом могло викликати дані симптоми?

- А. Атропіну сульфат
- В. Фуросемід
- С. Клофелін
- Д. Каптоприл
- Е. Празозин

106. Який з легеневих об'ємів **НЕМОЖЛИВО** визначити за допомогою спірометрії?

- А. Залишковий об'єм
- В. Дихальний об'єм
- С. Резервний об'єм вдишу
- Д. Резервний об'єм видиху
- Е. Життєва ємність легенів

107. При обстеженні хворого з ендокринною патологією встановлено, що в плазмі крові підвищений рівень тестостерону. Які клітини в організмі чоловіка відповідають за продукцію цього гормону?

- А. Гландулоцити сім'яників
- В. Суспендоцити сім'яників
- С. Сперматогенні клітини
- Д. Клітини передміхурової залози
- Е. Клітини сім'яних міхурців

108. У хворого на енцефаліт спостерігаються дихальні рухи постійної амплітуди, які чергуються з періодами апное. Якому типу дихання це притаманно?

- А. Біота
- В. Чейн-Стокса
- С. Куссмауля
- Д. Апнейстичне
- Е. Стенотичне

109. Чоловік 60-ти років страждає на атеросклероз судин головного мозку. При обстеженні виявлена гіперліпідемія. Вміст якого класу ліпопротеїдів найбільш імовірно буде підвищений при дослідженні сироватки крові?

- А. Ліпопротеїди низької щільності
- В. Ліпопротеїди високої щільності
- С. Комплекси жирних кислот з альбумінами
- Д. Хіломікрони
- Е. Холестерин

110. Для покращання трофіки серцевого м'яза пацієнту призначено кардонат, до складу якого входить кокарбоксілаза (тіаміндифосфат) – коферментна форма вітаміну:

- А. B_1
- В. B_2
- С. B_5
- Д. B_6
- Е. B_{12}

111. Виділення гормонів кори наднирників регулюється АКТГ аденогіпофізу. Які гормони виділяються наднирниками при дії останнього?

- А. Глюкокортикоїди
- В. Андрогени
- С. Катехоламіни
- Д. Мінералокортикоїди
- Е. Простагландини

112. До гінеколога звернулася жінка 28-ми років з приводу безпліддя. При обстеженні знайдено: недорозвинені яєчники і матка, нерегулярний менструальний цикл. При дослідженні статевого хроматину у більшості соматичних клітин виявлено 2 тільця Бара. Яка хромосомна хвороба найбільш імовірна у жінки?

- A.** Синдром трипло-Х
- B.** Синдром Едвардса
- C.** Синдром Патау
- D.** Синдром Клайнфельтера
- E.** Синдром Шерешевського-Тернера

113. У пацієнтки з артеріальною гіпертензією виник гіпертензивний криз, який ускладнився набряком легень. Який сечогінний препарат необхідно застосувати у комплексній терапії даної хвороби?

- A.** Фуросемід
- B.** Тріамтерен
- C.** Верошпірон
- D.** Амілорид
- E.** Еуфілін

114. У 2-річної дівчинки була діагностована важка форма міастенії. Який з перерахованих засобів показаний для лікуванні цього захворювання?

- A.** Галантаміну гідробромід
- B.** Допамін
- C.** Скополамін
- D.** Цитітон
- E.** Норадреналін

115. Сімейний лікар призначив хворому 53-х років для лікування хронічної серцевої недостатності дигоксин. Через 1 місяць виявив симптоми глікозидної інтоксикації. Який препарат необхідно призначити для усунення інтоксикації?

- A.** Унітіол
- B.** Аміназин
- C.** Морфіну гідрохлорид
- D.** Ціанокобаламін
- E.** Мезатон

116. При огляді 6-місячної дитини лікар виявив незакрите заднє тім'ячко. При нормальному розвитку дитини воно закривається до:

- A.** 3-х місяців
- B.** Народження
- C.** 6-ти місяців
- D.** Кінця першого року життя
- E.** Кінця другого року життя

117. У хлопчика водянка яєчка (накопичування рідини між оболонками яєчка). Яка саме оболонка яєчка вміщує цю рідину?

- A.** Піхвова
- B.** М'ясиста
- C.** Білкова
- D.** Зовнішня сім'яна
- E.** Внутрішня сім'яна

118. Хворому на хронічний гастрит зроблена внутрішньошлункова рН-метрія, за допомогою якої встановлено зменшення кислотності шлункового соку. Функція яких клітин знижена?

- A.** Паріетальні екзокриноцити
- B.** Головні екзокриноцити
- C.** Ендокриноцити
- D.** Шийкові клітини
- E.** Додаткові клітини

119. З метою визначення максимальної секреції хлористоводневої кислоти шлункового соку пацієнту 42-х років ввели розчин гістаміну. Це призвело до збільшення секреції підшлунковою залозою такого компоненту соку:

- A.** Бікарбонати
- B.** Трипсиноген
- C.** Ліпаза
- D.** Амілаза
- E.** Слиз

120. У хворого з облітеруючим атеросклерозом проведено десимпатизацію стегнової артерії в ділянці стегнового трикутника. Який вид артеріальної гіперемії виник внаслідок операції?

- A.** Нейропаралітична
- B.** Реактивна
- C.** Метаболічна
- D.** Нейротонічна
- E.** Робоча

121. Хворий потрапив до лікарні після іонізуючого опромінення зі скаргами на блювання, анорексію, біль в різних ділянках живота, наявність крові у калі, підвищення температури тіла, млявість. Для якої форми гострої променевої хвороби характерна клінічна картина?

- A.** Кишкова
- B.** Кістковомозкова
- C.** Церебральна
- D.** Змішана
- E.** Токсемічна

122. В нефрологічній клініці у юнака 19-ти років була виявлена підвищена кількість калію у вторинній сечі. Підвищення секреції якого гормону, імовірно могло викликати такі зміни?

- А. Альдостерон
- В. Окситоцин
- С. Адреналін
- Д. Глюкагон
- Е. Тестостерон

123. У хворого на інсульт спостерігається порушення заднього відділу задньої ніжки внутрішньої капсули. Які з провідних шляхів там проходять?

- А. *Radiatio acustica et radiatio optica*
- В. *Tr. Corticonuclearis*
- С. *Tr. Corticospinalis*
- Д. *Tr. Parietopontinae*
- Е. *Tr. Occipitopontinae*

124. У хворого 40-а років в результаті щелепно-лицьової травми порушилася функція під'язикової і підщелепної залоз зліва - залози почали секретувати невелику кількість густої слини. Функція якого нерва порушена?

- А. Лицевий
- В. Під'язиковий
- С. Язикоглотковий
- Д. Трійчастий
- Е. Блукаючий

125. На аутопсії померлого, який тривало страждав на гіпертонічну хворобу, патологоанатом виявив, що нирки різко зменшені у розмірах, щільні, поверхня їх рівномірно дрібнозерниста, на розрізі - паренхіма, особливо кіркова речовина, рівномірно виточені. Він дійшов висновку, що це:

- А. Артеріосклеротично зморщена нирка
- В. Атеросклеротично зморщена нирка
- С. Пієлонефритично зморщена нирка
- Д. Амілоїдно-зморщена нирка
- Е. -

126. У хворого в порожнині рота спостерігається повна атрофія сосочків язика, язик червоний, "лакований", вкритий виразками. В крові: лейкопенія, зсув формули вправо, КП-1,3, мегалоцити, тільця Жолі. Для якої патології це характерно?

- А. B_{12} -дефіцитна анемія
- В. Залізодефіцитна анемія
- С. Залізорефрактерна анемія
- Д. Агранулоцитоз
- Е. Гемолітична анемія

127. При вивченні препарату трубчастого органу встановлено, що його середня оболонка утворена гіаліновою хрящовою тканиною, яка формує незамкнені кільця. Який це орган?

- А. Трахея
- В. Головні бронхи
- С. Великі бронхи
- Д. Малі бронхи
- Е. Термінальні бронхіоли

128. В тканині видаленої слинної залози знайдено: дифузний склероз, прошарки сполучної тканини містять змішаноклітинний інфільтрат, часточки залози атрофовані, протоки розширені. Крім того, тканина залози містить кістозну порожнину великих розмірів, внутрішня поверхня її вкрита сплосченим двошаровим епітелієм, просвіт заповнений рідиною, оточуюча тканина склерозована. Діагностуйте захворювання:

- А. Ретенційна кіста
- В. Гострий сіалоаденіт
- С. Плеоморфна аденома
- Д. Мономорфна аденома
- Е. Сіалолітіаз

129. При втручанні з метою лікування вивиху нижньої щелепи лікар повинен пам'ятати про м'яз, який при скороченні відтягує назовні капсулу і суглобовий диск скронево-нижньощелепного суглоба. Який це м'яз?

- А. *M. pterygoideus lateralis*
- В. *M. masseter*
- С. *M. pterygoideus medialis*
- Д. *M. temporalis*
- Е. *M. mylohyoideus*

130. Зірчастий ретикулум і зовнішній шар клітин емалевого органу піддаються інволюції і після завершення амелогенезу разом з апікальними частинами амелобластів формують:

- А. Кутикулу зуба
- В. Пелікулу зуба
- С. Муцинову плівку
- Д. Зубний наліт (бляшки)
- Е. -

131. У 4-річного хлопчика з'явилися горбисті, щільні, підшкірно розташовані утворення в ділянці кутів та вздовж гілок двох нижніх щелеп, які зумовили деформацію обличчя. При гістологічному дослідженні біоптату виявлено: в міжбалковому просторі розростання васкуляризованої сполучної тканини, довкола судин маси ацидофільного матеріалу, багатоядерні гігантські клітини, окремі примітивні кісткові балочки. Діагностуйте захворювання:

- A.** Херувізм
- B.** Фібозна дисплазія
- C.** Еозинофільна гранульома
- D.** Хронічний фіброзний періостит
- E.** Периферійна гігантоклітинна гранульома

132. При дослідженні бронхобіоптату встановлено атрофію слизової оболонки, кістозне перетворення залоз, осередкову метаплазію покривного призматичного епітелію в багатошаровий плоский, збільшення числа келихоподібних клітин, місцями у стінці бронха та особливо у слизовій оболонці різко виражена клітинна запальна інфільтрація і розростання грануляційної тканини, яка вибухає у просвіт бронха у вигляді поліпа. Який найбільш імовірний діагноз?

- A.** Хронічний бронхіт
- B.** Гостра пневмонія
- C.** Гострий бронхіт
- D.** Бронхопневмонія
- E.** Проміжна пневмонія

133. При остеолатеризмі зменшується міцність колагену, що зумовлена помітним зменшенням утворення поперечних зшивок у колагенових фібрилах. Причиною цього явища є зниження активності такого ферменту:

- A.** Лізілоксидаза
- B.** Моноаміноксидаза
- C.** Пролілігдроксилаза
- D.** Лізілігдроксилаза
- E.** Колагеназа

134. Під час мікроскопічного дослідження в залозі дитини 10-ти років були визначені тільки серозні кінцеві відділи, міжчасточкові протоки вистелені двошаровим чи багатошаровим епітелієм. Визначте залозу:

- A.** Привушна
- B.** Під'язикова
- C.** Підщелепна
- D.** Печінка
- E.** Підшлункова

135. Хвороба Хартнепа зумовлена точковою мутацією лише одного гена, наслідком чого є порушення всмоктування амінокислоти триптофану в кишечнику та реабсорбції її в ниркових каналцях. Це призводить до одночасних розладів у травній і сечовидільній системах. Яке генетичне явище спостерігається в цьому випадку?

- A.** Плейотропія
- B.** Комплементарна взаємодія
- C.** Полімерія
- D.** Кодомінування
- E.** Неповне домінування

136. Відомо, що частина диоксиду вуглецю використовується в організмі в біосинтезі жирних кислот, сечовини, глюконеогенезі тощо. Який вітамін утворює CO_2 -транспортуючу форму для цих реакцій?

- A.** Біотин
- B.** Тимін
- C.** Рибофлавін
- D.** Нікотинамід
- E.** Ретинол

137. У хворого, який страждає на вугрі та запальні зміни шкіри обличчя, при мікроскопії матеріалу з осередків ураження виявлені живі членистоногі розміром 0,2-0,5 мм. Вони мають витягнуту червоподібну форму, чотири пари коротких кінцівок, розміщених у середній частині тіла. Виявлені членистоногі викликають таке захворювання:

- A.** Демодекоз
- B.** Короста
- C.** Педикульоз
- D.** Фтиріоз
- E.** Шкірний міаз

138. У хворого 35-ти років травма голови викликала втрату тактильних і температурних відчуттів. Яку звинуву було пошкоджено внаслідок травми?

- A.** Зацентральна
- B.** Кутова
- C.** Надкрайова
- D.** Передцентральна
- E.** Поясна

139. Сечокам'яна хвороба ускладнилася виходом конкременту з нирки. На якому рівні сечоводу, найімовірніше, він може зупинитися?

- A.** На межі черевної та тазової частин
- B.** У нирковій мисці
- C.** В середній черевній частині
- D.** На 2 см вище впадіння в сечовий міхур
- E.** На 5 см вище тазової частини

140. В гістологічному препараті нижньої щелепи ембріону виявляється зубний зачаток, в якому зубний сосочок утворений дрібними зірчастими базофільно забарвленими клітинами. Яка тканина утворює цю частину зубного зачатку?

- А. Мезенхіма
- В. Епітеліальна
- С. Ретикулярна
- Д. Хрящова
- Е. Кісткова

141. При огляді ротової порожнини на вестибулярній поверхні нижнього різця зліва виявлене утворення грибоподібної форми рожевого кольору до 2 см, яке широкою ніжкою фіксоване до надальвеолярної тканини. Під час гістологічного дослідження виявлено розгалужені судини капілярного типу з судинними бруньками, ділянками крововиливів та осередки гемосидерозу. Який найбільш імовірний діагноз?

- А. Ангіоматозний епуліс
- В. Фіброзний епуліс
- С. Гігантоклітинний епуліс
- Д. Фіброматоз ясен
- Е. Кавернозна гемангіома

142. Хворому з важким перебігом ревматоїдного артрити для постійного прийому був призначений преднізолон. Який режим прийому є оптимальним з урахуванням хронофармакологічних особливостей дії преднізолону та фізіологічних коливань секреції кортикостероїдів в організмі?

- А. 2/3 добової дози вранці, 1/3 дози вдень
- В. Вся доза вранці
- С. 1/3 дози тричі на день
- Д. Вся доза ввечері
- Е. Усі наведені схеми рівноцінні

143. Пацієнт 68-ми років звернувся до кардіолога із скаргами на підвищення артеріального тиску, біль в ділянці серця, відчуття перебоїв у роботі серця. Призначте препарат з групи β_1 -адреноблокаторів для лікування даної патології:

- А. Метопролол
- В. Морфіну гідрохлорид
- С. Ноотропіл
- Д. Фенотерол
- Е. Бензилпеніцилін

144. Людина згинає та розгинає передпліччя без навантаження, спираючись ліктем на стіл. Який вид м'язового скорочення має місце у *m. biceps brachii*?

- А. Ізотонічне
- В. Ауксотонічне
- С. Ізометричне
- Д. Плавкий тетанус
- Е. Зубчастий тетанус

145. У жінки, що тривало приймала антибіотики з приводу кишкової інфекції,

розвинулося ускладнення з боку слизової порожнини рота у вигляді запального процесу і білого нальоту, у якому при бактеріологічному дослідженні були виявлені дріжджеподібні грибки *Candida albicans*. Який з перерахованих препаратів показаний для лікування цього ускладнення?

- А. Флуконазол
- В. Бісептол
- С. Тетрациклін
- Д. Фуразолідон
- Е. Поліміксин

146. Мембранний потенціал спокою клітини змінився з -85 мВ до -90 мВ. Причиною цього може бути активація таких каналів мембрани клітини:

- А. Калієві
- В. Натрієві
- С. Калієві та натрієві
- Д. Кальцієві
- Е. Калієві та кальцієві

147. Під час розтину тіла виявлено: легені щільні, коричневого кольору за рахунок відкладання ендogenous пігменту. Відомо, що за життя у хворого мав місце хронічний венозний застій в малому колі кровообігу. Який патологічний процес викликав таку картину?

- А. Гемосидероз
- В. Меланоз
- С. Жовтяниця
- Д. Порфірія
- Е. Кальциноз

148. Організми мають ядро, оточене ядерною мембраною. Генетичний матеріал зосереджений переважно в хромосомах, які складаються з ниток ДНК і білкових молекул. Діляться ці клітини мітотично. Це:

- А. Еукаріоти
- В. Бактеріофаги
- С. Прокаріоти
- Д. Віруси
- Е. Бактерії

149. Хвора звернулася зі скаргами на припухлість в передній ділянці шиї, схуднення, випуклість очей, тахікардію, неврівноваженість. Яка залоза уражена?

- А. Щитоподібна залоза
- В. Прищитоподібні залози
- С. Тимус
- Д. Гіпофіз
- Е. Епіфіз

150. Під час аускультатії хворого попросили глибоко дихати. Після 10 дихальних рухів хворий знепритомнів, що пов'язано

з:

- A.** Респіраторним алкалозом
- B.** Респіраторним ацидозом
- C.** Еритропенією
- D.** Еритроцитозом
- E.** Зменшенням кисневої ємності крові

151. Хворому на виразкову хворобу шлунка 45-ти років призначено препарат в основі дії якого є антимікробний ефект. Який це препарат?

- A.** Метронідазол
- B.** Бісакодил
- C.** Омепразол
- D.** Фталазол
- E.** Дитилін

152. Одна з тканин зуба постійно відкладається в області верхівки кореня, що обумовлює його видовження. Цей процес компенсує стирання коронки і забезпечує постійність загальної довжини зуба. Яка тканина зуба є репаративно активною у постнатальному періоді?

- A.** Цемент
- B.** Пухка сполучна
- C.** Щільна сполучна
- D.** Кісткова
- E.** Емаль

153. Чоловіка 29-ти років непокоїть різкий біль шкіри обличчя. Який нерв уражений?

- A.** Трійчастий
- B.** Блукаючий
- C.** Окоруховий
- D.** Лицевий
- E.** Язикоглотковий

154. У людей, які проживають на великих висотах над рівнем моря, відмічається збільшення кількості еритроцитів, що спричиняється:

- A.** Посиленням утворенням нирками еритропоетину
- B.** Гальмівним впливом гіпоксії на кістковий мозок
- C.** Підвищенням споживання тканинами кисню
- D.** Впливом гіпоксії на розпад еритроцитів
- E.** Посиленням виділенням нирками реніну

155. У бактеріологічній лабораторії проводилася експертиза шкіри тварин за допомогою імунної реакції преципітації за Асколі. Позитивний результат цієї реакції свідчить про наявність:

- A.** Антигенів збудника сибірки
- B.** Токсину анаеробної інфекції
- C.** Збудника бруцельозу
- D.** Поверхневого антигену ієрсинії
- E.** Збудника чуми

156. Після вживання м'ясної консерви у школяра з'явилися неврологічні симптоми. Був поставлений діагноз: ботулізм. Які екстрені методи лікування необхідно використати?

- A.** Введення антиботулінічної сироватки
- B.** Введення сульфаніламідних препаратів
- C.** Введення антибіотиків
- D.** Введення антиботулінічної вакцини
- E.** Призначення проносних засобів

157. У хворого запальний процес у крилопіднебінній ямці. Інфекція поширилась в носову порожнину. Через яке анатомічне утворення розповсюдилась інфекція?

- A.** *Foramen sphenopalatinum*
- B.** *Foramen rotundum*
- C.** *Canalis palatinus major*
- D.** *Canalis palatinus minor*
- E.** *Canalis pterygoideus*

158. У пацієнта 32-х років має місце гіповітаміноз B_2 . Причиною виникнення специфічних симптомів (ураження епітелію, слизових, шкіри, рогівки ока) найбільш імовірно є дефіцит:

- A.** Флавінових коферментів
- B.** Цитохрому a1
- C.** Цитохромоксидази
- D.** Цитохрому v
- E.** Цитохрому c

159. Жінці, яка скаржиться на постійне відчуття страху, тривоги, поставлено діагноз неврозу та призначено препарат з анксиолітичною дією. Який це препарат?

- A.** Діазепам
- B.** Настойка женьшеню
- C.** Пірацетам
- D.** Аміназин
- E.** Кофеїн-бензоат натрію

160. У пробірку, що містить 0,3% розчин $NaCl$, додали краплю крові. Що відбудеться з еритроцитами?

- A.** Осмотичний гемоліз
- B.** Зморшкування
- C.** Механічний гемоліз
- D.** Змін не буде
- E.** Біологічний гемоліз

161. Після перенесеної травми голови у хворого бувають напади інтенсивного болю в ділянці обличчя і судоми жувальних м'язів. Який нерв найімовірніше травмований?

- A. *N. trigeminus*
- B. *N. oculomotorius*
- C. *N. facialis*
- D. *N. olphactorius*
- E. *N. abducens*

162. Вивчається родовід сім'ї, в якій спостерігаються надмірно великі зуби. Ця ознака трапляється в усіх поколіннях тільки у чоловіків і успадковується від батька до сина. Визначте тип успадкування :

- A. Зчеплений з Y-хромосомою
- B. Автосомно-рецесивний
- C. Автосомно-домінантний
- D. Зчеплений з X-хромосомою рецесивний
- E. Зчеплений з X-хромосомою домінантний

163. У постраждалого перелом тіла нижньої щелепи. Кровотеча з рани. Яка артерія ушкоджена?

- A. *A. alveolaris inferior*
- B. *A. lingualis*
- C. *A. maxillaris*
- D. *A. carotis externa*
- E. *A. facialis*

164. На розтині тіла 68-річної жінки, що померла від гострої серцевої недостатності, у задній стінці лівого шлуночка серця виявлена ділянка неправильної форми, розмірами 6,5x4,5 см, в'яла, блідо-жовтуватого кольору, оточена зоною гіперемії. Як розцінив патологоанатом виявлені зміни?

- A. Гострий інфаркт міокарда
- B. Післяінфарктний кардіосклероз
- C. Дифузний кардіосклероз
- D. Вогнищевий міокардит
- E. Аневризма серця

165. На розтині тіла чоловіка 47-ми років, що помер від легеневої кровотечі, у 2 сегменті правої легені виявлена порожнина округлої форми з нерівними краями розміром 5,5 см; внутрішня поверхня її вкрита щільнуватими жовтуватими масами, що переходять у тканину легені. При гістологічному дослідженні - внутрішній шар складається з розплавлених казеозних мас, некротизованої тканини легені. Який процес розвинувся в легені?

- A. Гострий кавернозний туберкульоз
- B. Рак легені, що розпадається
- C. Хронічний кавернозний туберкульоз
- D. Гострий абсцес
- E. Хронічний абсцес

166. Екзотоксин дифтерійної палички зробили 0,3-0,4% формаліном і витри-

мали 30 днів у термостаті при температурі 40°C. Який препарат був отриманий у результаті проведених маніпуляцій?

- A. Анатоксин
- B. Антитоксин
- C. Діагностикум
- D. Лікувальна сироватка
- E. Діагностична сироватка

167. В економічно розвинених країнах поширеним захворюванням є карієс зубів. Це захворювання уражає більш 95% населення. Що відіграє головну роль у демінералізації твердих тканин зуба при карієсі?

- A. Органічні кислоти
- B. Неповноцінне харчування
- C. Екстремальні впливи на організм
- D. Розлад регуляції метаболізму
- E. Недостатність вітаміну C

168. При вивченні гістологічного препарату пульпи зуба було відмічено, що в сполучній тканині переважають пучки колагенових волокон, шар дентинобластів тонкий, проміжний шар виражений слабо. В якій ділянці зуба пульпа має такі особливості?

- A. Коренева пульпа
- B. Коронкова пульпа
- C. Шар Вейля
- D. Периферичний шар пульпи
- E. Центральний шар пульпи

169. При огляді ротової порожнини стоматолог виявив каріозну порожнину на поверхні коронки другого малого кутнього зуба, яка межує з першим великим кутнім зубом. Назвіть пошкоджену поверхню коронки:

- A. *Facies mesialis*
- B. *Facies distalis*
- C. *Facies vestibularis*
- D. *Facies lingualis*
- E. *Facies occlusalis*

170. У собаки вироблений умовний слиновидільний рефлекс на вмикання світла. Вмикання дзвоника під час виконання даного рефлексу призведе до розвитку наступного виду гальмування:

- A. Зовнішнє
- B. Згасання
- C. Диференціювання
- D. Поза межнє
- E. Умовнє гальмування

171. Чоловік звернувся до стоматолога зі скаргою, що в нього нижня щелепа не рухається назад. Встановлено, що в нього пошкоджений такий м'яз :

- A.** Скроневий
- B.** Жувальний
- C.** Бічний крилоподібний
- D.** Присередній крилоподібний
- E.** Двочеревцевий

172. У пацієнта внаслідок запального процесу виникло надмірне збудження вушно-скроневого нерва. При цьому привушною слинною залозою буде виділятися:

- A.** Велика кількість рідкої слини
- B.** Мала кількість рідкої слини
- C.** Виділення слини припиниться
- D.** Велика кількість в'язкої слини
- E.** Мала кількість в'язкої слини

173. Хворому 55-ти років для комплексного лікування легеневої форми туберкульозу призначений протитуберкульозний засіб. Який з вказаних лікарських засобів проявляє свою антимікробну активність виключно по відношенню до мікобактерій туберкульозу?

- A.** Ізоніазид
- B.** Стрептоміцину сульфат
- C.** Гатіфлоксацин
- D.** Циклосерин
- E.** Канаміцину сульфат

174. У дитини 9-ти років швидко підвищилась температура тіла до 39°C , з'явився біль у горлі. Об'єктивно: зів та мигдалики яскраво-червоного кольору. Язик набряклий малиново-червоного кольору зі збільшеними грибоподібними сосочками. Шкіра тіла та обличчя, крім носо-губного трикутника, вкрита густими червоними плямами величиною з макове зерно. Підщелепні лімфатичні вузли при пальпації болісні. Яке захворювання у дитини?

- A.** Скарлатина
- B.** Кір
- C.** Дифтерія
- D.** Менінгококовий назофарингіт
- E.** Поліомієліт

175. Хвора 20-ти років звернулась до лікаря зі скаргами на кровоточивість та біль у яснах, що з'явилися через 2 дні після прийому сульфадимезину. Об'єктивно: ясенні сосочки та ясенний край гіперемовані, набряклі, кровоточать при незначному подразненні. Яка патологія розвинулась в яснах?

- A.** Гострий катаральний гінгівіт
- B.** Хронічний катаральний гінгівіт
- C.** Геморагічний гінгівіт
- D.** Гострий виразковий гінгівіт
- E.** Епулід

176. У хворого 48-ми років з обширним інфарктом міокарда розвинулась серцева недостатність. Який патогенетичний механізм сприяв розвитку серцевої недостатності у хворої?

- A.** Зменшення маси функціонуючих міокардіоцитів
- B.** Перевантаження тиском
- C.** Перевантаження об'ємом
- D.** Гостра тампонада серця
- E.** Реперфузійне ураження міокарда

177. До приймального відділення надійшов хворий з важкою щелепно-лицевою травмою. Який препарат йому необхідно ввести для зняття больового шоку?

- A.** Промедол
- B.** Сиднокарб
- C.** Ібупрофен
- D.** Пантогам
- E.** Мідокалм

178. У померлого внаслідок серцевої недостатності на шкірі відзначаються сліди висипу у вигляді плям і крапок. В області криж, остистих відростків хребців - пролежні. При мікроскопічному дослідженні ЦНС: в судинах мікроциркуляторного русла і дрібних артеріях - деструктивно-проліферативний ендотромбоваскуліт з наявністю гранулом Попова, в серці - інтерстиційний міокардит. Який з перелічених діагнозів найбільш імовірний?

- A.** Висипний тиф
- B.** Черевний тиф
- C.** Ку-гарячка
- D.** Вузликівий періартеріїт
- E.** ВІЛ-інфекція

179. У хворого під час гіпертонічного кризу виник геморагічний інсульт, внаслідок чого спостерігається відсутність довільних рухів, підвищення сухожильних рефлексів та тону м'язів лівих руки та ноги. Як називається таке порушення рухової функції?

- A.** Геміплегія
- B.** Параплегія
- C.** Тетраплегія
- D.** Моноплегія
- E.** Млявий параліч

180. В лабораторії вивчали вірулентність збудника дифтерії. При цьому проводили внутрішньоочеревинне зараження лабораторних тварин. В ході експерименту встановлена доза бактерій, яка викликає загибель 95% тварин. Яку одиницю вимірювання вірулентності визначали в лабораторії?

- A. DLM
- B. DCL
- C. LD50
- D. ІД
- E. LD 5

181. При електронній мікроскопії у цитоплазмі клітини, поблизу ядра, виявлена мембранна органела, яка складається з 5-10 плоских цистерн, з розширеними периферичними ділянками, від яких від'єднуються маленькі пухирці - лізосоми. Назвіть цю органелу:

- A. Комплекс Гольджі
- B. Рибосома
- C. Мітохондрія
- D. Цитоскелет
- E. Клітинний центр

182. При обробці фрезою великого кутнього зуба стоматолог інструментом, що зірвався, глибоко поранив щоку, пошкодивши при цьому не лише слизову оболонку але й м'яз. Який?

- A. Щічний
- B. Великий виличний м'яз
- C. Жувальний
- D. Коловий м'яз рота
- E. Щелепно-під'язиковий м'яз

183. Шкіра людини дуже міцна на розрив. Відомо, що шкіра складається з епітеліальної тканини і двох видів сполучної тканини. Яка з нижче перерахованих тканин забезпечує міцність шкіри?

- A. Щільна неоформлена сполучна
- B. Багатошаровий плоский епітелій
- C. Пухка сполучна тканина
- D. Одношаровий епітелій
- E. Перехідний епітелій

184. У хворого на стоматологічному прийомі виник напад пароксизмальної тахікардії, у зв'язку з чим йому ввели лідокаїн. З яким механізмом дії лідокаїну пов'язаний його протиаритмічний ефект?

- A. Мембранно-іонний
- B. Потенціювання
- C. Кумуляція
- D. Антагонізм
- E. Сумація

185. При огляді ротової порожнини стоматолог помітив появу у дитини перших постійних бічних різців. Який вік дитини?

- A. 9 років
- B. 6 років
- C. 7 років
- D. 11 років
- E. 13 років

186. Рибалка наловив риби із річки, тро-

шки підсмажив її на вогнищі і з'їв, майже напівсиру. Через декілька тижнів потому в нього з'явилися ознаки ураження печінки і підшлункової залози. Лабораторний аналіз фекалій показав наявність дрібних яєць гельмінта. Яким трематодозом найбільш імовірно заразився рибалка?

- A. Опісторхоз
- B. Дикроцеліоз
- C. Шистосомоз
- D. Фасціольоз
- E. Парагоніоз

187. Вивчається мітотичний поділ клітин епітелію ротової порожнини. Встановлено, що в клітині диплоїдний набір хромосом. Кожна хромосома складається з двох максимальних спіралізованих хроматид. Хромосоми розташовані у площині екватору клітини. Ця картина характерна для такої стадії мітозу:

- A. Метафаза
- B. Прометафаза
- C. Профаза
- D. Анафаза
- E. Тілофаза

188. При огляді порожнини рота стоматолог виявив каріозну порожнину на верхній коронки нижнього ікла, зверненої до першого малого кутнього зуба. Назвіть цю поверхню.

- A. *Facies distalis*
- B. *Facies vestibularis*
- C. *Facies lingualis*
- D. *Facies mesialis*
- E. *Facies occlusalis*

189. В умовах експерименту проведено блокаду язико-глоткового нерву. При цьому буде спостерігатися зниження сприйняття такого подразника:

- A. Гірке
- B. Солоне
- C. Кисле
- D. Солодке
- E. -

190. Під час спортивних змагань боксер отримав сильний удар у живіт, що привело до нокауту через короткочасне падіння артеріального тиску. Які фізіологічні механізми викликали цей стан?

- A. Подразнення парасимпатичних нервів
- B. Зміна транскапілярного обміну
- C. Ішемія центральної нервової системи
- D. Раптова зміна кількості рідини у організмі
- E. Подразнення симпатичних нервів

191. У 12-річної дитини непереносимість

ряду харчових продуктів. Їх вживання викликає алергічну реакцію у вигляді висипань на шкірі, що сверблять. Який антигістамінних засіб слід призначити, щоб не заважати шкільним заняттям дитини?

- A. Лоратадин
- B. Димедрол
- C. Диклофенак
- D. Еуфілін
- E. Ефедрин

192. Чоловік 25-ти років звернувся до лікаря зі скаргами на біль в нижній щелепі справа, припухлість, високу температуру, озноб. При обстеженні макроскопічно відмічається відшарування окістя з накопиченням запального ексудату між ним і кісткою, з перифокальним набряком м'яких тканин та частково розплавленим окістям. Що розвинулося у хворого?

- A. Гнійний періостит
- B. Катаральний гінгівіт
- C. Гангренозний пульпіт
- D. Локальний пародонтит
- E. Гранулюючий періодонтит

193. У хворого з алкогольним ураженням печінки порушені процеси біотрансформації ксенобіотиків та ендогенних токсичних сполук. Зниження активності якого хромопротеїну може бути причиною цього?

- A. Цитохром P-450
- B. Гемоглобін
- C. Цитохромоксидаза
- D. Цитохром b
- E. Цитохром c1

194. Піддослідному собаці ввели гормон, що призвело до збільшення швидкості клубочкової фільтрації за рахунок розширення приносячої артеріоли і зменшення реабсорбції іонів натрію і води в канальцях нефрона. Який гормон було введено?

- A. Передсердний натрійуретичний
- B. Адреналін
- C. Тироксин
- D. Тестостерон
- E. Окситоцин

195. Тривале лікування гіпофункції щитоподібної залози спричинило загальну дистрофію, карієс зубів, тахікардію, тремор кінцівок. Який засіб викликав побічні ефекти?

- A. L-тироксин
- B. Хумулін
- C. Паратиреоїдин
- D. Тирокальцитонін
- E. Преднізолон

196. У жінки встановлено діагноз – рак шийки матки. З яким вірусом може бути асоційована ця патологія?

- A. Вірус простого герпесу тип 2
- B. *Varicella-Zoster* вірус
- C. Цитомегаловірус
- D. Папілома вірус
- E. Аренавірус

197. У пацієнта 59-ти років, що знаходиться на обстеженні в стаціонарі, виявлено глюкозурію, рівень глюкози в крові 3,0 ммоль/л. Найбільш імовірною причиною глюкозурії може бути:

- A. Захворювання нирок
- B. Нецукровий діабет
- C. Мікседема
- D. Гіпертонічна хвороба
- E. Пелагра

198. При обстеженні підлітка, що страждає на ксантоматоз, виявлено сімейну гіперхолестеролемію. Концентрація яких транспортних форм ліпідів підвищується при цьому захворюванні?

- A. Ліпопротеїди низької щільності
- B. Хіломікрони
- C. Ліпопротеїди дуже низької щільності
- D. Ліпопротеїди високої щільності
- E. -

199. У молодій жінки, яка увійшла до приміщення з високою концентрацією тютюнового диму, раптово виникли рефлекторні кашель та спазм бронхів. Подраження яких рецепторів викликало дані захисні рефлекси?

- A. Ірритантні рецептори
- B. Механорецептори легень
- C. Центральні хеморецептори
- D. Юкстамедулярні рецептори
- E. Рецептори плеври

200. У хворого після тривалого психоемоційного перенапруження спостерігається підвищення артеріального тиску, що супроводжується серцебиттям, кардіалгіями, головним болем, запамороченням. Який процес відіграє домінуючу роль у формуванні артеріальної гіпертензії у даному випадку?

- A. Підвищення тону артеріол
- B. Підвищення тону венул
- C. Збільшення об'єму циркулюючої крові
- D. Підвищення частоти серцевих скорочень
- E. Збільшення серцевого викиду

НАВЧАЛЬНЕ ВИДАННЯ

Центр тестування професійної компетентності фахівців з вищою освітою напрямів підготовки “Медицина” і “Фармація”.

**ЗБІРНИК ТЕСТОВИХ ЗАВДАНЬ ДЛЯ СКЛАДАННЯ ЛІЦЕНЗІЙНОГО ІСПИТУ:
КРОК 1. СТОМАТОЛОГІЯ.**

Київ. Центр тестування професійної компетентності фахівців з вищою освітою напрямів підготовки “Медицина” і “Фармація”.
(Українською та російською мовами).

Підписано до друку 12.01./№4. Формат 60x84 1/8
Папір офсет. Гарн. Times New Roman Суг. Друк офсет.
Ум.друк.арк. 20. Облік.вид.арк. 24.
Тираж.(1755 прим. – укр мова, 459 прим. – рос.мова).

Б
 блакитний голубой
 блискучий блестящий
 блукаючий блуждающий
 блювання рвота
 будова строение

В
 вагітність беременность
 вада порок
 вапно известь
 верхівка верхушка
 виличний скуловой
 випаровування испарение
 виразкування изъязвление
 виснаження истощение
 відведення отведение
 відгалуження ответвление
 відображений отраженный
 відрижка отрыжка
 відчутний осязательный
 війка ресничка
 вінцева венечная
 власний собственный
 водень водород
 врівноважений уравновешенный
 всмоктування всасывание

Г
 гальмування торможение
 гілка ветка
 горбистий бугристый
 грудка комок
 густина вязкость

Д
 двоопуклий двояковыпуклый
 двочеревцевий двубрюшный
 довгастиї продолговатый
 довільний произвольный
 дотик прикосновение
 дріт провод

З
 завитка улитка
 загальмувати затормозить
 заглибина углубление
 загоєння заживление
 залишковий остаточный
 залоза железа
 запалення воспаление
 запаморочення головокружение
 зародок зародыш
 застуда простуда
 затримка задержка
 звапнований обызвествлённый
 звивистий извитой
 згинач сгибатель
 згортання свертывание
 здухвинний подвздошный
 зіниця зрачок
 зірчастий звездчатый
 зіскоблювання соскабливание
 зневоднення обезвоживание
 знечулення обезболивание
 знешкодження обезвреживание
 зроговілий ороговевающий
 зсідання свёртывание

І
 ікло клык

К
 кволий вялый
 келихоподібний бокаловидный
 клубовий подвздошный
 ковтанья глотание
 комірка ячейка, лунка
 корегування коррекция
 корінець корешок
 короста чесотка
 крилаті клітини шиповатые клетки
 кришталік хрусталик
 кутній зуб Коренной зуб

Л
 ланка звено
 ланцюг цепь
 леміш сошник
 луг щёлочь

М
 межа граница
 метушливий суетливый
 мешканець житель
 мигдалик миндалина
 мінливість изменчивость
 місяцеподібний лунообразный
 млявий вялый
 міхур пузырь
 м'яз мышца

Н
 наближення приближение
 небезпека опасность
 навколопульпарний околопульпарный
 надлишок избыток
 найпростіше простейшее
 наслідок следствие
 нашарування наслоение
 невпинний неостановимый
 негайний немедленный
 нежить насморк
 незоровілий неороговевающий
 неістівний несъедобный
 немовля младенец
 непритомність потеря сознания
 нирка почка
 нудота тошнота
 нюховий обонятельный

О
 обличчя лицо
 облямівка каёмка
 облямований окаймлённый
 озброєний вооруженный
 ознака признак
 оперізуючий опоясывающий
 опік ожог
 опір протравление
 отруєння отравление
 отрута яд
 охрястя надхрящница
 очеревина брюшина
 очноямковий злазничный

П
 пахвинний паховый
 паща пасть
 переважно преимущественно
 перераховані перечисленные
 перетинка перепонка
 печія изжога
 печіння жжение
 півкуля полушарие
 піднебіння небо
 підшлунковий поджелудочный
 піхва влагалище
 піхур волдырь
 пляма пятно
 плівка плёнка
 повіка веко
 поворотний возвратный
 подразнення раздражение
 подряпина царапина
 попередній предварительный
 перетравлювання переваривание
 порожнина полость
 порушення нарушение
 посмугований исчерченный
 потилиця затылок
 похідне производное
 пошаровий послыйный
 правець столбняк
 привушний околушной
 присінок преддверие
 притаманний присущий

провідний променевий
 проміжний промисловий
 проникність проникаемость
 просякнутий пропитан
 пухкий рыхлый
 п'ята пятка

Р
 рівень уровень
 рогівка роговица
 розгинач разгибатель
 розтин вскрытие
 розчепірений растопыренный
 розшарований слоющийся
 руховий двигательный
 рясний обильный

С
 садно ссадина
 свербіж зуд
 сеча моча
 сечовий мочево́й
 сечовід мочеточник
 сисун сосальщик
 склепіння свод
 скроня висок
 скупчення скопление
 смердючий зловонный
 спалювання сжигание
 співвідносний соотнoсительный
 сполучний соединительный
 спотворення извращение
 спрага жажда
 сталість постійство
 стегно бедро
 стиснення сдавление
 стовбур ствол
 сторонній инородный
 стравохід пищевод
 суглоб сустав
 судоми судороги

Т
 тваринний животный
 тиск давление
 травний пищеварительный
 тьмянний тусклий
 трійчастий тройничный
 тваринний животный

У
 уламок осколок
 ускладнення осложнение
 успадкування наследование

Х
 харкотиння мокрота
 харчовий харчовий
 харчування питание

Ц
 цибулина луковица
 ціп'як цепень
 цукор сахар

Ч
 часточка, частка долька
 черговий черговий
 черевний черевний
 черевце брюшко

Ш
 шар шар
 шкаралупа скорлупа
 шкідливий вредный
 шкіра кожа
 шлунок желудок
 шлях путь

Щ
 щелепа челюсть
 щільний плотный
 щільність щільність
 щур крyса

Я
 ясна десна