

# МІНІСТЕРСТВО ОХОРОНИ ЗДОРОВ'Я УКРАЇНИ

Департамент роботи з персоналом, освіти та науки

Центр тестування професійної компетентності фахівців з вищою освітою  
напрямів підготовки “Медицина” і “Фармація”

Код ID							

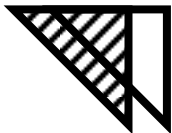
Прізвище							

Варіант \_\_\_\_\_

**Збірник тестових завдань для складання  
ліцензійного іспиту**

**Крок 1**

**СТОМАТОЛОГІЯ**



# ІНСТРУКЦІЯ

**Кожне з пронумерованих запитань або незавершених тверджень у цьому розділі супроводжується відповідями або завершенням твердження. Оберіть ОДНУ відповідь (завершене твердження), яка є НАЙКРАЩОЮ у даному випадку та замалюйте у бланку відповідей коло, яке містить відповідну латинську літеру.**

ББК 54.1я73  
УДК 61

**Автори тестових завдань:** Басій Р.В., Баскевич О.В., Березовський А.М., Беленічев І.Ф., Бліндер О.О., Бобришева І.В., Богатирьова О.В., Божко О.Г., Бойків Д.П., Борчаківський С.Г., Бражніков А.М., Вашук А.А., Воронич-Семченко Н.М., Гаїна Н.І., Гладчук А.Б., Голдобіна О.В., Головата Т.К., Горчакова Н.О., Горянікова І.М., Гречин А.Б., Губський Ю.І., Данильчук В.В., Дацишин П.Т., Дем'яненко І.А., Дзига С.В., Діголь Л.Г., Ерстенюк А.М., Єльський В.М., Єфетов К.А., Жадінський М.В., Жданов Є.В., Жолудева В.І., Жубрікова Л.О., Жулінський В.О., Заячківська О.С., Здиховський І.О., Зеленіна Н.М., Зленко О.Т., Зуйков С.О., Зятковська Н.Є., Іванків О.Л., Іванова А.Й., Іванова Н.І., Іваночко В.М., Іванцова Н.Л., Івасенко А.В., Истошин В.М., Каптюх Р.П., Карвацький І.М., Кирничний А.І., Коваленко О.Ю., Колесникова І.А., Колеснікова С.В., Колот Е.Г., Колошко О.М., Кондратюк Р.Б., Кононова І.І., Копчук Т.Г., Короленко Г.С., Котляренко Л.Т., Кравець Д.С., Кратенко Г.С., Кривобок Г.К., Крижановська А.В., Кузь В.Ф., Кулікова Н.А., Курінна С.С., Лиса Н.А., Личко В.Г., Лінчевська Л.П., Лопастінський М.М., Лучко І.М., Любінець Л.А., Маврич В.В., Макац Є.Ф., Маковецький О.В., Мальцева О.Б., Масна З.З., Матюшенко П.М., Мещишен І.Ф., Міхеєв А.О., Міхеєва Н.Г., Мішин В.В., Мозгунов О.В., Мруг В.М., Назаренко С.М., Небесна З.М., Нетлюх М.А., Ніколенко Л.Г., Ніколенко О.Г., Овчинніков С.О., Палапа В.Й., Пастух М.Б., Петросова В.І., Петрюк А.Є., Покотиленко Г.М., Потоцька І.І., Пришляк А.М., Прокоф'єва Н.В., Редько Р.П., Решетняк Т.А., Роговий Ю.Є., Романенко О.В., Рудницька О.Г., Савченкова Л.В., Салманова О.М., Самойлович І.М., Санькова Л.Ю., Саюк Н.П., Свірський О.О., Семенец П.Ф., Серветник М.І., Скоробогата Т.Г., Слободянюк Т.М., Случик В.М., Снегір А.Г., Соколовська Л.В., Стеблюк М.В., Степаненко С.І., Стефурак В.П., Стеценко С.В., Тананакіна Т.П., Тарасова К.В., Твердохліб І.В., Терещенко Н.М., Тіхонова О.О., Ткачук Ю.Л., Угрин О.М., Ульяновцева О.А., Федечко Й.М., Федонюк Я.І., Федорченко О.В., Філіпєць Н.Д., Хара М.Р., Чала К.М., Чекман І.С., Черненко Г.П., Чернобай Л.В., Черновська Н.В., Черняк В.В., Чуйко Н.Я., Шанько В.М., Шевцова А.І., Шевченко О.О., Шестітко І.І., Шляховенко О.О., Шнайдерман О.Ю., Штанько І.Ф., Щербак Л.Ф., Щукін І.М., Якубишина Л.В., Яремій І.М., Ястремська С.О. та комітети фахової експертизи.

**Рецензенти. Експерти:** Ананько С.Я., Басій Р.В., Білаш С.М., Вінников Ю.М., Воробець З.Д., Гайдаш І.С., Головатюк О.Л., Горголь Н.І., Дейнека С.Є., Дельцова О.І., Жадінський М.В., Жулінський В.О., Зеленіна Н.М., Зінковська Л.Я., Йолтухівський М.В., Кава Т.В., Ковальчук Л.Є., Короленко Г.С., Колдунов В.В., Лінчевська Л.П., Малий К.Д., Непорада К.С., Ніколенко О.Г., Овчинніков С.О., Пикалюк В.С., Прокоф'єва Н.В., Пушкар М.С., Сікора В.З., Склярів О.Я., Скоробогатова З.М., Тананакіна Т.П., Телешова О.В., Тертишний С.І., Ткачук С.С., Тржецинський С.Д., Фоміна Л.В., Шевеленкова А.В.

Збірник містить тестові завдання для проведення ліцензійного інтегрованого іспиту “Крок 1. Стоматологія” та подальшого використання у навчальному процесі.

Для студентів стоматологічних факультетів та викладачів вищих медичних навчальних закладів.

**Затверджено Міністерством охорони здоров'я України як екзаменаційне та навчальне видання на підставі висновків експертів (накази МОЗ України від 14.08.1998 №251, від 27.12.1999 №303, від 16.10.2002 №374, від 16.04.2003 №239, від 29.05.2003 №233, від 23.07.2007 №414).**

© Copyright

ДЕРЖАВНА ОРГАНІЗАЦІЯ “ЦЕНТР ТЕСТУВАННЯ ПРОФЕСІЙНОЇ КОМПЕТЕНТНОСТІ ФАХІВЦІВ З ВИЩОЮ ОСВІТОЮ НАПРЯМІВ ПІДГОТОВКИ “МЕДИЦИНА” І “ФАРМАЦІЯ” ПРИ МІНІСТЕРСТВІ ОХОРОНИ ЗДОРОВ'Я УКРАЇНИ”.

1. У районах Південної Африки у людей розповсюджена серпоподібно-клітинна анемія, при якій еритроцити мають форму серпа внаслідок зміни в молекулі гемоглобіну амінокислоти глутаміну на валін. Причиною цієї хвороби є:

- А. Генна мутація
- В. Порушення механізмів реалізації генетичної інформації
- С. Кросингвер
- Д. Геномні мутації
- Е. Трансдукція

2. При обстеженні дівчини 18-ти років знайдені наступні ознаки: недорозвинення яєчників, широкі плечі, вузький таз, вкорочення нижніх кінцівок, "шия сфінкса", розумовий розвиток не порушений. Встановлено діагноз: синдром Шерешевського-Тернера. Яке хромосомне порушення у хворої?

- А. Моносомія X
- В. Трисомія X
- С. Трисомія 13
- Д. Трисомія 18
- Е. Нульсомія X

3. У генетично здорових батьків народилася дитина, хвора на фенілкетонурию (аутосомно-рецесивне спадкове захворювання). Які генотипи батьків?

- А. Аа х Аа
- В. АА х АА
- С. АА х Аа
- Д. Аа х аа
- Е. аа х аа

4. До лікаря звернувся пацієнт 25-ти років з приводу сильного свербіжу шкіри, особливо між пальцями рук, у пахвових западинах, на нижній частині живота. При огляді шкіри хворого виявлено звивисті ходи білуватобрудного кольору. Який діагноз міг припустити лікар?

- А. Скабієс
- В. Педикульоз
- С. Дерматотропний лейшманіоз
- Д. Демодекоз
- Е. Міаз

5. До приймальної медико-генетичної

консультації звернулася пацієнтка. При огляді виявились наступні симптоми: трапецієподібна шийна складка (шия "сфінкса"), широка грудна клітка, слабо розвинені молочні залози. Який найбільш імовірний діагноз?

- А. Синдром Шерешевського-Тернера
- В. Синдром Патау
- С. Синдром Мориса
- Д. Синдром Клайнфельтера
- Е. Синдром "крику кішки"

6. До жіночої консультації звернулася жінка 26-ти років, у якої було два мимовільні викидні. Яке протозойне захворювання могло спричинити невиношування вагітності?

- А. Токсоплазмоз
- В. Трихомонадоз
- С. Лейшманіоз
- Д. Лямбліоз
- Е. Трипаносомоз

7. Після черепно-мозкової травми у хворого 38-ми років відсутнє відчуття нюху і смаку. Які коркові центри кінцевого мозку постраждали?

- А. *Uncus*
- В. *Operculum frontale*
- С. *Gyrus temporalis superior*
- Д. *Gyrus postcentralis*
- Е. *Sul. calcarinus*

8. До уролога звернувся чоловік 58-ми років зі скаргами на різкі болі при сечовиділенні та зменшення кількості сечі. Лікар припустив наявність сечокам'яної хвороби. В якій частині чоловічої уретри найбільш імовірно затримання каміння?

- А. *Pars membranacea*
- В. *Pars prostatica*
- С. *Pars spongiosa*
- Д. *Pars pelvina*
- Е. *Pars intramuralis*

9. Оглядаючи ротову порожнину у хворого 19-ти років, стоматолог звернув увагу на зруйнований язиково-дистальний горбик жувальної поверхні лівого першого верхнього моляра. Цей горбик називається:

- A.** Гіпоконус
- B.** Метаконус
- C.** Параконус
- D.** Мезоконус
- E.** Протоконус

**10.** Хворий із запаленням слизової язика (глосит) скаржиться на розлад смакової чутливості передніх двох третин язика. Ураженням якого нерва воно викликано?

- A.** Барабанна струна
- B.** Барабаний
- C.** Малий кам'янистий
- D.** Язиковий
- E.** Язикоглотковий

**11.** До відділення хірургічної стоматології надійшла новонароджена дівчинка, яка при смоктанні починала поперхуватись. При обстеженні виявлена розщілина твердого піднебіння, яка була наслідком незрощення середнього лобового відростка з верхньощелепним відростком I-ої зябрової дуги. Розщілина знаходилась у піднебінні між:

- A.** *Os incisivum et processus palatinus maxillae*
- B.** *Processus palatinus maxillae dextrae et sinistrae*
- C.** *Lamina horizontalis os palatinum dextrum et sinistrum*
- D.** *Processus palatinus maxillae et lamina horizontalis os palatinum*
- E.** В ділянці *canalis incisivus*

**12.** Чоловік 63-х років звернувся до стоматолога зі скаргою, що в нього нижня щелепа не рухається назад. Встановлено, що в нього через падіння пошкоджений такий м'яз:

- A.** Скроневий
- B.** Жувальний
- C.** Бічний крилоподібний
- D.** Присередній крилоподібний
- E.** Двочеревцевий

**13.** У новонародженої дитини протягом першої доби педіатр помітив відсутність акту дефекації. Про яку ваду розвитку свідчить цей факт?

- A.** Атрезія заднього проходу
- B.** Атрезія стравоходу
- C.** Заяча губа
- D.** Дивертикул стравоходу
- E.** Дивертикул порожньої кишки

**14.** Хворий звернувся до лікаря зі скаргами на утруднення під час жування. При обстеженні виявлена атрофія правих скроневого і жувального м'язів. При відкриванні рота щелепа відхиляється ліворуч. Який нерв уражений?

- A.** Рухова частина нижньощелепного
- B.** Лицевий
- C.** Нижній альвеолярний
- D.** Верхньощелепний
- E.** Щелепно-під'язиковий

**15.** У постраждалого 46-ти років визначається перелом у ділянці внутрішньої поверхні лівого гомілковоступневого суглоба. Де найбільш імовірно відбувся перелом?

- A.** Медіальна кісточка
- B.** Нижня третина малогомілкової кістки
- C.** Надп'яткова кістка
- D.** Латеральна кісточка
- E.** П'яткова кістка

**16.** При обстеженні хворого 40-ка років виявлено опущення верхньої повіки, розхідну косоокість, розширення зіниці, обмеженість рухливості очного яблука. Який нерв пошкоджений?

- A.** Окоруховий
- B.** Очний
- C.** Блоковий
- D.** Відвідний
- E.** Зоровий

**17.** У травмованого 27-ми років двосторонній вивих скронево-нижньощелепного суглоба. Які основні зв'язки суглоба будуть ушкоджені?

- A.** Латеральні
- B.** Шило-щелепні
- C.** Крилоподібно-щелепні
- D.** Клиноподібно-щелепні
- E.** Внутрішньосуглобові

**18.** У обстежуваного відзначається різке опущення кута рота зліва. Порушенням функції яких м'язів це ви-

кликано?

- A.** Виличні м'язи
- B.** М'яз, що опускає кут рота
- C.** М'яз, що підіймає верхню губу і крило носа
- D.** М'яз сміху
- E.** Коловий м'яз рота

**19.** У гістопрепараті головного кінця зародка довжиною 6 мм на передньо-бічній поверхні шиї видні валикоподібні підвищення, що виникли за рахунок розростання мезенхіми. Як називаються дані утворення зябрового апарату?

- A.** Зяброві дуги
- B.** Зяброві кишені
- C.** Зяброві щілини
- D.** Зяброві перетинки
- E.** Глоткові кишені

**20.** В гістологічному препараті молочного зуба дитини визначається гіпоплазія (недорозвинення) емалі. З діяльністю яких клітин пов'язані ці порушення?

- A.** Внутрішні емалеві клітини
- B.** Клітини пульпи емалевого органу
- C.** Зовнішні емалеві клітини
- D.** Клітини проміжного шару емалевого органу
- E.** Одонтобласти

**21.** На електронній мікрофотографії поперечного шліфу зуба в емалі виявляються утворення овальної, полігональної і аркової форм, що складаються з щільно вкладених і упорядкованих кристалів гідроксиапатитів. Назвіть дане утворення:

- A.** Емалева призма
- B.** Лінії Ретціуса
- C.** Смуги Гунтера-Шрегера
- D.** Перикімації
- E.** Колагенове волокно

**22.** При огляді ротової порожнини пацієнта 47-ми років стоматолог звернув увагу, що його язик має грубі гіпертрофовані сосочки, глибокі борозни. Лікар порадив хворому звернутися до гастроентеролога. При обстеженні з'ясувалося, що у нього значно підвищена кислотність шлункового соку. Гіперфункцією яких клі-

тин у залозах слизової оболонки шлунка переважно обумовлений цей стан?

- A.** Парієтальні екзокриноцити власних залоз шлунка
- B.** Екзокриноцити шлункових залоз
- C.** Додаткові мукоцити
- D.** Келихоподібні клітини
- E.** Екзокринні панкреатоцити

**23.** У препараті червоного кісткового мозку людини визначаються скупчення гігантських клітин, розташованих в тісному контакті з синусоїдними капілярами. Назвіть формені елементи крові, які утворюються з цих клітин:

- A.** Кров'яні пластинки
- B.** Еритроцити
- C.** Лейкоцити
- D.** Моноцити
- E.** Лімфоцити

**24.** Гістологічна картина ендометрію має наступні характерні ознаки: потовщення, набряк, наявність звивистих залоз із розширеним просвітом, які секретують велику кількість слизу, мітози в клітинах не спостерігаються, у стромі наявні децидуальні клітини. Яка стадія менструального циклу відповідає описаній картині?

- A.** Секреторна (пременструальна)
- B.** Менструальна
- C.** Регенераторна
- D.** Проліферативна
- E.** Відносного спокою

**25.** У препараті в одному з судин мікроциркуляторного русла середня оболонка утворена 1-2 шарами гладеньких міоцитів, які розташовані поодиноці і мають спіралеподібний напрямок. Зовнішня оболонка представлена тонким шаром пухкої сполучної тканини. Вкажіть вид судини:

- A.** Артеріола
- B.** Вена
- C.** Капіляр
- D.** Посткапіляр
- E.** Артеріоловенулярний анастомоз

**26.** В гістологічному препараті стінки очного яблука визначається структура, в якій відсутні кровоносні судини.

Яке утворення характеризується даною морфологічною ознакою?

- A.** Рогівка
- B.** Циліарне тіло
- C.** Судинна оболонка
- D.** Райдужна оболонка
- E.** Сітківка

**27.** Під час мікроскопічного дослідження органу ЦНС виявлена сіра речовина, у якій нейрони утворюють три шари: молекулярний, гангліонарний і зернистий. Назвіть нейрони, що формують другий шар:

- A.** Грушоподібні
- B.** Кошикові
- C.** Дрібні зірчасті
- D.** Великі зірчасті
- E.** Клітини-зерна

**28.** У процесі набуття клітинами специфічних для них морфологічних, біохімічних та функціональних особливостей клітини обмежуються у виборі можливостей шляхів розвитку. Яку назву має таке набуте обмеження?

- A.** Комітування
- B.** Рецепція
- C.** Капацитація
- D.** Детермінація
- E.** Адгезія

**29.** Накладення стоматологічного протезу викликало у пацієнта збільшення слиновиділення. Це обумовлено реалізацією таких механізмів регуляції:

- A.** Безумовні рефлекс
- B.** Умовні рефлекс
- C.** Безумовні та умовні рефлекс
- D.** Місцеві рефлекс
- E.** -

**30.** Необхідно оцінити перетравлюючі властивості слини. З яким субстратом для цього її треба змішати?

- A.** Крохмаль
- B.** Казеїн
- C.** Жир
- D.** ДНК
- E.** РНК

**31.** У хворого з пересадженим серцем при фізичному навантаженні збіль-

шився хвилинний об'єм крові. Який механізм регуляції забезпечує ці зміни?

- A.** Катехоламіни
- B.** Симпатичні безумовні рефлекс
- C.** Парасимпатичні безумовні рефлекс
- D.** Симпатичні умовні рефлекс
- E.** Парасимпатичні умовні рефлекс

**32.** У експериментальній тварини подразнювали периферичний відрізок симпатичних волокон, що іннервують під'язикову слинну залозу. У результаті з фістули протоки залози виділяється:

- A.** Мало в'язкої слини
- B.** Мало рідкої слини
- C.** Слина не виділяється
- D.** Багато рідкої слини
- E.** -

**33.** При обстеженні хворого з травматичним пошкодженням головного мозку виявлено, що він втратив дотикову чутливість. Який відділ кори мозку пошкоджений?

- A.** Задня центральна звивина
- B.** Потилична частка кори
- C.** Тім'яна частка кори
- D.** Лобна частка кори
- E.** Передня центральна звивина

**34.** Студентка 18-ти років має масу тіла 50 кг. Робочий (загальний) обмін студентки складає 11 000 кДж/д. Якою повинна бути калорійність харчового раціону студентки, якщо вона не хоче змін маси тіла?

- A.** 10 500 - 11 500 кДж/д
- B.** 11 000 - 12 000 кДж/д
- C.** 12 000 - 13 000 кДж/д
- D.** 10 000 - 11 000 кДж/д
- E.** 9 000 - 10 000 кДж/д

**35.** У жінки 32-х років запалення ясен супроводжується їх гіпоксією. Утворення якого метаболіту вуглеводного обміну значно збільшується при цьому в тканинах пародонта?

- A.** Лактат
- B.** Рибозо-5-фосфат
- C.** Глікоген
- D.** Глюкозо-6-фосфат
- E.** НАДФ-Н

**36.** При обстеженні хворого виявлені дерматит, діарея, деменція. Відсутність якого вітаміну є причиною цього стану?

- A.** Нікотинамід
- B.** Аскорбінова кислота
- C.** Фолієва кислота
- D.** Біотин
- E.** Рутин

**37.** У хворого, що страждає на стрептококову інфекцію, розвинувся геморагічний діатез. Яка причина підвищеної кровоточивості?

- A.** Посилений фібриноліз
- B.** Нестача вітаміну А
- C.** Збільшення кількості калікреїну в плазмі крові
- D.** Збільшення кількості гепарину в плазмі крові
- E.** Нестача вітаміну С

**38.** Еритроцити людини не містять мітохондрій. Який основний шлях утворення АТФ в цих клітинах?

- A.** Анаеробний гліколіз
- B.** Аеробний гліколіз
- C.** Окиснювальне фосфорилування
- D.** Креатинкіназна реакція
- E.** Аденілаткіназна реакція

**39.** Хворому з печінковою недостатністю проведено дослідження електрофоретичного спектру білків сироватки крові. Які фізико-хімічні властивості білкових молекул лежать в основі цього методу?

- A.** Наявність заряду
- B.** Гідрофільність
- C.** Здатність набрякати
- D.** Оптична активність
- E.** Нездатність до діалізу

**40.** Педіатр під час огляду дитини відзначив відставання у фізичному і розумовому розвитку. В аналізі сечі був різко підвищений вміст кетокислоти, що дає якісну кольорову реакцію з хлорним залізом. Яке порушення обміну речовин було виявлене?

- A.** Фенілкетонурія
- B.** Алкаптонурия
- C.** Тирозинемія
- D.** Цистинурия
- E.** Альбінізм

**41.** У хворого 37-ми років після автомобільної катастрофи АТ- 70/40 мм рт.ст. Хворий у непритомному стані. За добу виділяє близько 300 мл сечі. Який механізм порушення сечоутворення у даному випадку?

- A.** Зменшення клубочкової фільтрації
- B.** Посилення клубочкової фільтрації
- C.** Зменшення канальцевої реабсорбції
- D.** Посилення канальцевої реабсорбції
- E.** Зменшення канальцевої секреції

**42.** Жінка із токсикозом вагітності страждає на гіперсалівацію, що призводить до втрати 3-4 літрів слини щоденно. Яке порушення водно-сольового обміну виникає при цьому?

- A.** Гіпогідратація гіперосмолярна
- B.** Гіпогідратація гіпоосмолярна
- C.** Гіпогідратація ізоосмолярна
- D.** Гіпокаліємія
- E.** Гіпонатріємія

**43.** Хвора поступила в клініку на обстеження. З дитинства відмічалось зниження гемоглобіну до 90-95 г/л. Лікування препаратами заліза було неефективним. У крові: ер- 3,  $2 \cdot 10^{12}/л$ , Нб- 85 г/л, КР- 0,78. В мазку: анізоцитоз, пойкилоцитоз, мішенеподібні еритроцити, ретикулоцити - 16%. Поставлений діагноз - таласемія. До якого виду гемолітичних анемії можна віднести дане захворювання?

- A.** Спадкова гемоглобінопатія
- B.** Спадкова мембранопатія
- C.** Набута мембранопатія
- D.** Спадкова ферментопатія
- E.** Набута ферментопатія

**44.** У хворого на цукровий діабет відзначається високий рівень гіперглікемії, кетонурія, глюкозурия. Гіперстенурія і поліурія. Яка форма порушення кислотно-основної рівноваги

має місце у даній ситуації?

- A.** Метаболічний ацидоз
- B.** Газовий ацидоз
- C.** Метаболічний алкалоз
- D.** Газовий алкалоз
- E.** Видільний алкалоз

**45.** При електрокардіографічному дослідженні пацієнта 59-ти років, хворого на гіпертонічну хворобу, виявлено: ритм синусовий, правильний, ЧСС- 92/хв, тривалість PQ- 0,2 с, QRS- не змінений. У хворого порушена така властивість серця:

- A.** Автоматизм
- B.** Провідність
- C.** Збудливість
- D.** Рефрактерність
- E.** Скоротливість

**46.** У чоловіка 54-х років, який 12 років тому хворів на ревматичний міокардит та ендокардит, наявна недостатність мітрального клапану. Дослідження показали, що запального процесу зараз немає, хвилинний об'єм кровообігу достатній. Якому поняттю загальної нозології відповідає дана умова?

- A.** Патологічний стан
- B.** Патологічна реакція
- C.** Патологічний процес
- D.** Типовий патологічний процес
- E.** Компенсаторна реакція

**47.** Через 8 днів після опромінення у ліквідатора аварії на АЕС розвинулись виразково-некротичні зміни у порожнині рота. У крові: ер- $3,2 \cdot 10^{12}/л$ , ретикулоцитів 0,01%, Нв-60 г/л, лейкоц.-  $2,3 \cdot 10^9/л$ , тромбоцитів 50 тис/л. Для якого періоду променевої хвороби характерні описані зміни?

- A.** Період розвинутих клінічних ознак
- B.** Період первинних реакцій
- C.** Прихований період
- D.** Період уявного благополуччя
- E.** Закінчення хвороби

**48.** Епідеміологічне дослідження розповсюдження пухлин виявило високу кореляцію розвитку пухлин легень з тютюнопалінням. З дією якого хімічного канцерогену найбільш імовірно пов'язано виникнення даного виду

патології?

- A.** 3,4-бензпірен
- B.** Ортоаміноазотолуол
- C.** Афлатоксин
- D.** Метилхолантрен
- E.** Діетілнітрозамін

**49.** При розвитку гострого пульпіту в хворого 24-х років відмічаються нападоподібні болі у верхній лівій щелепі, що підсилюються вночі, гарячка; в крові - лейкоцитоз. Який вид лейкоцитозу можливий в даному випадку?

- A.** Нейтрофільний
- B.** Базофільний
- C.** Еозинофільний
- D.** Лімфоцитоз
- E.** Моноцитоз

**50.** Дитина 10-ти років під час гри порізала ногу відламком скла і була направлена у поліклініку для введення протиправцевої сироватки. З метою попередження розвитку анафілактичного шоку лікувальну сироватку вводили за Безредкою. Який механізм лежить в основі подібного способу гіпосенсибілізації організму?

- A.** Зв'язування фіксованих на опасистих клітинах IgE
- B.** Блокування синтезу медіаторів опасистих клітин
- C.** Стимуляція імунологічної толерантності до антигену
- D.** Стимуляція синтезу антиген-специфічних IgG2
- E.** Зв'язування рецепторів до IgE на опасистих клітинах

**51.** У пацієнта 46-ти років у ділянці 4 премоляра виявлено пухлину сірватого кольору. При гістологічному дослідженні: пухлина складається із острівців проліферуючого одонтогенного епітелію і пухкої тканини, яка нагадує тканину зубного сосочка сполучної тканини. Який з перелічених діагнозів найбільш імовірний?

- A.** Амелобластична фіброма
- B.** Одонтогенна фіброма
- C.** Одонтоамелобластома
- D.** Одонтогенна міксома
- E.** Амелобластична одонтосаркома



**52.** У хворого 67-ми років, що страждає на атеросклероз, з'явився біль у правій стопі. Стопа збільшена в розмірі, шкірні покриви чорного кольору, мацеровані, демаркаційна зона не виражена. Про який патологічний процес у стопі можна думати?

- A.** Волога гангрена
- B.** Нома
- C.** Суха гангрена
- D.** Секвестр
- E.** Коагуляційний некроз

**53.** При гістологічному дослідженні стінки кісти, що локалізується у ділянці верхньої щелепи, встановлено, що стінка кісти з середини вистелена багат шаровим плоским епітелієм з підлеглою грануляційною тканиною з лімфолейкоцитарною інфільтрацією. Зовнішній шар представлений пухкою волокнистою сполучною тканиною, оточеною рубцевою фіброзною тканиною. Ці дані є підставою для встановлення такого діагнозу:

- A.** Кістогранульома
- B.** Проста гранульома
- C.** Епітеліальна гранульома
- D.** Кератокіста
- E.** Амелобластома

**54.** При обстеженні у хворого на твердому піднебінні виявлена пухлина у вигляді невеликого щільного вузла сірого кольору без чітких меж. Після видалення пухлина досліджена гістологічно. Побудована з дрібних, кубічної форми клітин з гіперхромним ядром, які формують альвеоли, трабекули, солідні та кріброзні структури. Ріст пухлини - інвазивний. Назвіть пухлину:

- A.** Аденокістозна карцинома
- B.** Злоякісна плеоморфна аденома
- C.** Мукоепідермоїдний рак
- D.** Аденолімфома
- E.** Мономорфна аденома

**55.** Хворий 58-ми років впродовж багатьох років страждав на хронічний остеомієліт нижньої щелепи. Останнім часом в аналізі крові - гіпопротеїнемія, диспротеїнемія; у сечі - протеїнурія, білкові циліндри. Помер від хронічної ниркової недостатності. На

розтині нирки збільшені, щільні, воскоподібні. Який патологічний процес у нирках був виявлений на розтині?

- A.** Амілоїдоз
- B.** Хронічний гломерулонефрит
- C.** Гідронефроз
- D.** Хронічний пієлонефрит
- E.** Інтерстиційний нефрит

**56.** У хворого в обох щелепах рентгенологічно виявлено численні дефекти у вигляді гладкостінних округлих отворів. При гістологічному дослідженні - явища остеолізу і остеопору при явищах слабкого кісткоутворення. В сечі хворого знайдено білок Бенс-Джонса. Який найбільш імовірний діагноз?

- A.** Мієломна хвороба
- B.** Хронічний мієлолейкоз
- C.** Хронічний еритромієлоз
- D.** Гострий мієлолейкоз
- E.** Гострий недиференційований лейкоз

**57.** У хворого 28-ми років верхня щелепа розширилась, потовщилась, деформуючи обличчя. При біопсії спостерігається волокниста фіброзна тканина, серед якої визначаються малозвапнені кісткові балки примітивної будови та остеїдні балочки. Який найбільш імовірний діагноз?

- A.** Моноосальна фіброзна дисплазія
- B.** Поліосальна фіброзна дисплазія
- C.** Ревматоїдний артрит
- D.** Остеомієліт
- E.** Херувізм

**58.** Після введення лідокаїну в хворого 25-ти років з'явилися задишка, бронхоспазм, різко знизився кров'яний тиск, що вимагало від лікаря-стоматолога застосування засобів негайної допомоги. Який механізм лежить в основі таких явищ?

- A.** Алергічні реакції за участю IgE
- B.** Алергічні цитотоксичні реакції
- C.** Явище ідіосинкразії
- D.** Гіперчутливість, зумовлена T-лімфоцитами
- E.** Ефекти, зумовлені T-кілерами

**59.** З випорожнень хворої дитини 6-місячного віку, яка знаходилась на штучному вигодовуванні, виділена

культура кишкової палички з антигенною структурою 0-111. Який діагноз можна поставити?

- A.** Колі-ентерит
- B.** Гастроентерит
- C.** Холероподібне захворювання
- D.** Харчове отруєння
- E.** Дизентерієподібне захворювання

**60.** Бактеріолог при дослідженні крові та слизу із носоглотки дотримувався певних заходів щодо збереження збудників у матеріалі. При бактеріоскопічному дослідженні встановлено наявність грамнегативних коків, які нагадують кавові зерна і розташовані парами, або тетрадами. Назвіть збудника, який був ізольований бактеріологом:

- A.** *Neisseria meningitidis*
- B.** *Staphylococcus aureus*
- C.** *Neisseria gonorrhoeae*
- D.** *Moraxella lacunata*
- E.** *Acinetobacter calcoaceticus*

**61.** До інфекційного відділення госпіталізовано хворого 27-ми років зі скаргами на багаторазові пронос та блювання, біль у м'язах ніг, слабкість, запаморочення. Після огляду лікар поставив попередній діагноз "холера". Як необхідно досліджувати матеріал від хворого для експрес-діагнозу?

- A.** Пряма і непряма РІФ
- B.** РА
- C.** Бактеріологічний метод
- D.** Серологічний метод
- E.** Біологічний метод

**62.** З виділень уретри хворого на уретрит в'язлого перебігу виділено чисту культуру кокоподібних мікроорганізмів. Виділений мікроорганізм в короткому строкатому ряду ферментує лише глюкозу до кислоти. Назвіть рід і вид виділеного мікроорганізму:

- A.** *Neisseria gonorrhoeae*
- B.** *Neisseria meningitidis*
- C.** *Staphylococcus aureus*
- D.** *Streptococcus pyogenes*
- E.** *Enterococcus faecalis*

**63.** Хворому на туберкульоз 34-х років, в анамнезі якого була відкрита

легенева форма захворювання, проведено мікроскопічне дослідження харкотиння з метою виявлення збудника. Який метод забарвлення доцільно використати при цьому?

- A.** Метод Ціля-Нільсена
- B.** Метод Грама
- C.** Метод Буррі-Гінса
- D.** Метод Романовського-Гімзи
- E.** Метод Нейссера

**64.** Лікар, мікроскопуючи мазок крові, що забарвлений за Романовським, виявив найпростіші у формі півмісяця, протоплазма яких вакуолізована і забарвлена у блакитний колір, а ядро - у червоний. Які найпростіші найбільш імовірно були у крові?

- A.** Токсоплазми
- B.** Трипаносоми
- C.** Лейшманії
- D.** Лямблії
- E.** Балантидії

**65.** У дитячому відділенні інфекційної клініки хлопчику 4-х років поставлено діагноз "дифтерія". Який препарат потрібно ввести хворому в першу чергу?

- A.** Протидифтерійна антитоксична сироватка
- B.** Дифтерійний анатоксин
- C.** АКДП
- D.** АДП
- E.** ТАВt

**66.** У пацієнта з попереднім діагнозом "сифіліс" лаборант взяв сироватку крові для постановки імунної реакції, яка оснований на виявленні антитіл, які припиняють рух трепонем і призводять до їх загибелі. Яку реакцію було використано для діагностики?

- A.** Реакція іммобілізації
- B.** Реакція зв'язування комплементу
- C.** Реакція аглютинації
- D.** Реакція преципітації
- E.** Реакція нейтралізації

**67.** При повторній постановці реакції аглютинації Відалю виявлено наростання у сироватці хворого титрів антитіл до О-антигенів *S.typhi* з 1:100 до 1:400. Як можна розцінити отримані результати?

мані результати?

- A.** Хворіє на черевний тиф
- B.** Є гострим носієм черевнотифозних мікробів
- C.** Є хронічним носієм черевнотифозних мікробів
- D.** Раніше перехворів на черевний тиф
- E.** Раніше був щеплений проти черевного тифу

**68.** На прийомі у лікаря-стоматолога у хворого 37-ми років з хронічним холециститом на фоні жовчнокам'яної хвороби розвинувся гострий напад болю у правому підребер'ї. Які препарати найбільш раціонально призначити?

- A.** Но-шпа
- B.** Холензим
- C.** Аллохол
- D.** Анальгін
- E.** Сульфат магнію

**69.** У хворої з артеріальною гіпертензією розвинувся напад бронхіальної астми. Який з нижче перерахованих бронхолітичних засобів може спровокувати гіпертонічний криз?

- A.** Ефедрину гідрохлорид
- B.** Сальбутамол
- C.** Еуфілін
- D.** Беротек
- E.** Ізадрин

**70.** Для корекції артеріального тиску при колаптоїдному стані хворому було введено мезатон. Який механізм дії даного препарату?

- A.** Стимулює  $\alpha$ -адренорецептори
- B.** Стимулює  $\beta$ -адренорецептори
- C.** Блокує  $\alpha$ -адренорецептори
- D.** Блокує  $\beta$ -адренорецептори
- E.** Стимулює  $\alpha$ - $\beta$ -адренорецептори

**71.** У хворого на прийомі у стоматолога виник пароксизм тахікардії. Який з названих засобів слід використати для його купірування?

- A.** Верапаміл
- B.** Ізадрин
- C.** Атропін
- D.** Дифенін
- E.** Нітрогліцерин

**72.** Чоловік 49-ти років звернувся до лікаря зі скаргами на біль за грудниною, який виникає у нього на вулиці, по дорозі на роботу, при фізичному напруженні. Хворіє протягом року. Спочатку біль зникав після прийому валідолу, але в останні дні його прийом став неефективним. Який препарат слід призначити хворому?

- A.** Нітрогліцерин
- B.** Калію хлорид
- C.** Октадин
- D.** Клофелін
- E.** Сальбутамол

**73.** Хворому 28-ми років на бактеріальну пневмонію призначили курс лікування еритроміцином. Відомо, що його антибактеріальні властивості зумовлені здатністю цього середника сполучатися з вільною 50S-субодиницею рибосоми. Синтез яких речовин блокує цей антибіотик у бактеріальних клітинах?

- A.** Білки
- B.** РНК
- C.** ДНК
- D.** Жири
- E.** Полісахариди

**74.** При огляді ротової порожнини у пацієнта 22-х років спостерігається нахил вперед верхніх та нижніх зубів, з перекриттям нижніх зубів верхніми. Якому прикусу характерне дане розміщення зубів?

- A.** Біпрогнатія
- B.** Ортогнатія
- C.** Прямий прикус
- D.** Закритий прикус
- E.** Прогенія

**75.** Для попередження сезонного підйому захворюваності на грип у лікувальних закладах міста санепідстанція зобов'язала провести імунізацію медпрацівників. Яким із перелічених препаратів слід проводити імунізацію?

- A.** Субодинична вакцина
- B.** Інтерферон
- C.** Гамма-глобулін
- D.** Ремантадин
- E.** Амантадин

**76.** Під час обстеження пацієнта 20-

ти років ЛОР-лікар діагностував запалення верхньощелепних пазух. В якому носовому ході під час риноскопії був виявлений гній?

- A. Середній
- B. Верхній
- C. Нижній
- D. Загальний
- E. Найвищий

77. Встановлено, що до складу пестициду входить арсенат натрію, який блокує ліпоєву кислоту. Вкажіть, активність яких ферментів порушується:

- A. ПВК-дегідрогеназний комплекс
- B. Мікросомальне окиснення
- C. Метгемоглобінредуктаза
- D. Глутатіонпероксидаза
- E. Глутатіонредуктаза

78. До приймального відділення був доставлений хворий 56-ти років у непритомному стані з вираженим пригніченням дихання та серцевої діяльності, зниженням сухожильних рефлексів. За словами супроводжуючої його дружини, останнім часом він страждав на безсоння та приймав на ніч снодійні засоби. Який лікарський препарат необхідно ввести хворому для невідкладної допомоги?

- A. Бемегрид
- B. Унітіол
- C. Дипіроксим
- D. Атропіну сульфат
- E. Протаміну сульфат

79. Хворий 44-х років скаржитися на часті нудоти, які нерідко завершуються блюванням. Порушення якої із функцій шлунка найімовірніше можна запідозрити у даного хворого?

- A. Евакуаторна
- B. Екскреторна
- C. Всмоктувальна
- D. Інкреторна
- E. Секреторна

80. Дівчинка 11-ти років часто хворіє на гострі респіраторні інфекції, після яких спостерігаються множинні точкові крововиливи в місцях тертя одягу. Гіповітаміноз якого вітаміну має місце в дівчинки?

- A. C
- B. B<sub>6</sub>
- C. B<sub>1</sub>
- D. A
- E. B<sub>2</sub>

81. Тварині, сенсibiliзованій туберкуліном, внутрішньоочередово введений туберкулін. Через 24 години при лапаротомії виявлено венозну гіперемію та набряк очеревини. У мазках-відбитках з очеревини велика кількість лімфоцитів та моноцитів. Який патологічний процес у тварини?

- A. Алергічне запалення
- B. Серозне запалення
- C. Гнійне запалення
- D. Фібринозне запалення
- E. Асептичне запалення

82. За даними ВООЗ щорічно на Землі малярією хворіють приблизно 250 млн чоловік. Ця хвороба зустрічається переважно у тропічних і субтропічних областях. Межі її розповсюдження співпадають з ареалами комарів роду:

- A. Анофелес
- B. Кулекс
- C. Аедес
- D. Мансонія
- E. Кулізета

83. У жінки з резус-негативною кров'ю А (II) групи народилася дитина з АВ (IV) групою, у якої діагностували гемолітичну хворобу внаслідок резус-конфлікту. Яка група крові можлива у батька дитини?

- A. III (B), резус-позитивна
- B. I (0), резус-позитивна
- C. II (A), резус-позитивна
- D. IV (AB), резус-негативна
- E. III (B), резус-негативна

84. Який препарат слід призначити для лікування хворий 54-х років з хронічною серцевою недостатністю, що супроводжується тахіаритмією та набряками?

- А. Дигоксин
- В. Анаприлін
- С. Амідарон
- Д. Метопролол
- Е. Спіронолактон

85. У процесі звапнування міжклітинної речовини кісткової тканини вздовж колагенових волокон відкладаються кристали гідроксиапатиту. Для реалізації цього процесу необхідна присутність у міжклітинній речовині лужної фосфатази. Яка клітина продукує цей фермент?

- А. Остеобласт
- В. Остеоцит
- С. Остеокласт
- Д. Хондробласт
- Е. Хондроцит

86. Хворий 46-ти років знаходиться в урологічному відділенні з приводу загострення хронічного циститу. Який з антисептичних засобів можна застосувати для промивання сечового міхура?

- А. Фурацилін
- В. Брильянтовий зелений
- С. Перекис водню
- Д. Ко-тримоксазол
- Е. Розчин йоду спиртовий

87. З метою масового обстеження студентів на носійство *S.aureus* перед виробничою практикою у дитячому відділенні клінічної лікарні було використано елективне середовище з метою отримання чистої культури цього збудника. Яке з перерахованих середовищ було використано?

- А. Жовтково-сольовий агар
- В. Середовище Ендо
- С. М'ясо-пептонний агар
- Д. Середовище Вільсона-Блера
- Е. Кров'яний телуритовий агар

88. Хворому 30-ти років для лікування пневмонії лікар на 3 дні призначив антибіотик з групи азалідів, що має бактерицидну дію, тривалий ефект, здатність зв'язуватись з фагоцитами і накопичуватись у вогнищах інфекції. Який препарат було призначено хворому?

- А. Азитроміцин
- В. Еритроміцин
- С. Бензилпеніциліну натрієва сіль
- Д. Ізоніазид
- Е. Ципрофлоксацин

89. У хворого 35-ти років після перенесеного гепатиту розвинулася печінкова недостатність. Порушення якої із функцій печінки при цьому запускає механізм утворення набряків?

- А. Білковоутворююча
- В. Бар'ерна
- С. Жовчоутворююча
- Д. Антитоксична
- Е. Глікогенутворююча

90. У хворого 64-х років часті напади стенокардії. Два роки тому він переніс інфаркт міокарда. Вкажіть групу лікарських засобів, препарати якої доцільно призначити для профілактики розвитку повторного інфаркту міокарда:

- А. Антиагреганти
- В. Антикоагулянти непрямої дії
- С. Фібринолітики
- Д. Коагулянти
- Е. Антагоністи гепарину

91. Хворий 41-го року звернувся до офтальмолога для обстеження очного дна. В кон'юнктивальний мішок ока лікар закріпав розчин, який викликав розширення зіниці і параліч акомодатції. Розчин якого препарату закріпали в око?

- А. Атропіну сульфат
- В. Пілокарпіну гідрохлорид
- С. Прозерин
- Д. Галантаміну гідробромід
- Е. Фурацилін

92. У хворої 63-х років стався напад миготливої аритмії. При обстеженні лікар виявив гіпотонію (АТ- 80/45 мм рт.ст). Який препарат можна призначити разом з антиаритмічним для попередження колапсу?

- А. Мезатон
- В. Адреналін
- С. Теофілін
- Д. Етимізол
- Е. Кофеїн-бензоат натрію

93. У хворого 55-ти років, що знахо-

диться у кардіологічному відділенні з приводу серцевої недостатності, виявлені зміни показників гемодинаміки. Які з них найбільш інформативні для підтвердження вказаної патології?

- A. Зменшення хвилинного об'єму крові
- B. Підвищення частоти серцевих скорочень
- C. Підвищення систолічного артеріального тиску
- D. Підвищення діастолічного артеріального тиску
- E. Підвищення венозного тиску

94. У дитини 12-ти років низький зріст при непропорційній будові тіла і розумовій відсталості. Недостатня секреція якого гормону може бути причиною таких порушень?

- A. Тироксин
- B. Інсулін
- C. Кортизол
- D. Соматотропін
- E. Глюкагон

95. У реанімаційному відділенні знаходиться хворий 49-ти років у коматозному стані. При дослідженні крові відзначено збільшення концентрації  $K^+$ , зменшення вмісту  $Ca^{++}$ , ацидоз, збільшення рівня сечовини, сечової кислоти. Який вид коми за етіологією найбільш імовірний?

- A. Ниркова
- B. Печінкова
- C. Нейрогенна
- D. Діабетична
- E. Гіпоглікемічна

96. При гістологічному дослідженні печінки визначається різке порушення часточкової будови з інтенсивним фіброзом і формуванням вузлів регенерації. Мікроскопічно: проліферація гепатоцитів, поява несправжніх часточок, дистрофія і некроз гепатоцитів. Який найбільш імовірний діагноз?

- A. Цироз печінки
- B. Алкогольний гепатит
- C. Жировий гепатоз
- D. Вірусний гепатит
- E. Прогресуючий масивний некроз печінки

97. Який з легеневих об'ємів **НЕМОЖЛИВО** визначити за допомогою спірометрії?

- A. Залишковий об'єм
- B. Дихальний об'єм
- C. Резервний об'єм вдиху
- D. Резервний об'єм видиху
- E. Життєва ємність легенів

98. Внаслідок переливання несумісної крові за антигеном Rh у хворої виникла гемолітична жовтяниця. Який лабораторний показник крові підтверджує цей тип жовтяниці?

- A. Нагромадження некон'югованого білірубину
- B. Зменшення вмісту некон'югованого білірубину
- C. Нагромадження уробіліногену
- D. Зменшення вмісту стеркобіліну
- E. Зменшення вмісту кон'югованого білірубину

99. Для лікування бронхіту дитині 8-ми років необхідно призначити антибактеріальний засіб. Який з вказаних препаратів з групи фторхінолонів **ПРОТИПОКАЗАНИЙ** в цьому віці?

- A. Ципрофлоксацин
- B. Ампіцилін
- C. Амоксицилін
- D. Сульфадиметоксин
- E. Ампіокс

100. Чоловік 60-ти років страждає на атеросклероз судин головного мозку. При обстеженні виявлена гіперліпідемія. Вміст якого класу ліпопротеїдів найбільш імовірно буде підвищений при дослідженні сироватки крові?

- A. Ліпопротеїди низької щільності
- B. Ліпопротеїди високої щільності
- C. Комплекси жирних кислот з альбумінами
- D. Хіломікрони
- E. Холестерин

**101.** Виділення гормонів кори наднирників регулюється АКТГ аденіпофізу. Які гормони виділяються наднирниками при дії останнього?

- A.** Глюкокортикоїди
- B.** Андрогени
- C.** Катехоламіни
- D.** Мінералокортикоїди
- E.** Простагландини

**102.** У хворого при обстеженні виявлено глюкозурію, гіперглікемію. Скарги на сухість в роті, свербіння шкіри, часте сечовиділення, спрагу. Встановлений діагноз: цукровий діабет. Чим обумовлена поліурія у даного хворого?

- A.** Збільшення осмотичного тиску сечі
- B.** Зменшення онкотичного тиску плазми
- C.** Збільшення фільтраційного тиску
- D.** Зменшення серцевого викиду
- E.** Збільшення онкотичного тиску плазми

**103.** В присутності 2,4-днітрофенолу окиснення субстратів може тривати, але синтез молекул АТФ неможливий. Який механізм його дії?

- A.** Роз'єднання окиснення і фосфорилування в мітохондріях
- B.** Активація ферменту АТФ-ази
- C.** Переніс субстратів за межі мітохондрії
- D.** Стимуляція гідролізу утвореного АТФ
- E.** Інгібування ферменту цитохромоксидаза

**104.** При функціональному виснаженні нейрона спостерігається тигроліз - просвітлення нейроплазми внаслідок розпаду базофільної субстанції. Зі зміною якої органели пов'язане це явище?

- A.** Гранулярна ендоплазматична сітка
- B.** Нейрофібрили
- C.** Лізосоми
- D.** Комплекс Гольджі
- E.** Мітохондрії

**105.** У кішки під час експерименту подразнюють периферичний відрізок блукаючого нерва. Які з наве-

дених змін будуть спостерігатися при цьому?

- A.** Зменшення частоти серцевих скорочень
- B.** Збільшення частоти серцевих скорочень
- C.** Розширення зіниць
- D.** Збільшення частоти дихання
- E.** Розширення бронхів

**106.** У людини збільшений об'єм циркулюючої крові та зменшений осмотичний тиск плазми. Це супроводжується збільшенням діурезу, перш за все, внаслідок зменшеної секреції такого гормону:

- A.** Вазопресин
- B.** Альдостерон
- C.** Адреналін
- D.** Ренін
- E.** Натрійуретичний

**107.** Сімейний лікар призначив хворому 53-х років для лікування хронічної серцевої недостатності дигоксин. Через 1 місяць виявив симптоми глікозидної інтоксикації. Який препарат необхідно призначити для усунення інтоксикації?

- A.** Унітіол
- B.** Аміназин
- C.** Морфіну гідрохлорид
- D.** Ціанокобаламін
- E.** Мезатон

**108.** Під час проведення місцевої анестезії при екстракції зуба у хворого 33-х років виник анафілактичний шок. Виберіть препарат для усунення цього стану:

- A.** Адреналіну гідрохлорид
- B.** Еуфілін
- C.** Кордіамін
- D.** Димедрол
- E.** Атропіну сульфат

**109.** При огляді 6-місячної дитини лікар виявив незакрите заднє тім'ячко. При нормальному розвитку дитини воно закривається до:

- A.** 3-х місяців
- B.** Народження
- C.** 6-ти місяців
- D.** Кінця першого року життя
- E.** Кінця другого року життя

**110.** У хлопчика водянка яєчка (накопичування рідини між оболонками яєчка). Яка саме оболонка яєчка вміщує цю рідину?

- A.** Піхвова
- B.** М'ясиста
- C.** Білкова
- D.** Зовнішня сім'яна
- E.** Внутрішня сім'яна

**111.** При обстеженні хворого 6-ти років виникла підозра на погіршення прохідності дихальних шляхів. Який із методів дослідження дозволяє вірогідно визначити дану патологію?

- A.** Пневмотахометрія
- B.** Пневмографія
- C.** Спірометрія
- D.** Спірографія
- E.** Спірометаболографія

**112.** До ендокринолога звернулася жінка 48-ми років із ознаками вірилізму (розвиток вторинних статевих ознак чоловічої статі, зокрема вусів і бороди). У якій зоні кори наднирників можливий патологічний процес?

- A.** Сітчаста
- B.** Клубочкова
- C.** Суданофобна
- D.** Суданофільна
- E.** Х-зона

**113.** У хворого 25-ти років спостерігається напад ядухи, експіраторна задишка, досить гучне, свистяче дихання. У акті дихання беруть участь допоміжні м'язи, над легенями вислуховуються сухі, свистячі хрипи. Головним механізмом у розвитку нападу є:

- A.** Спазм дрібних бронхів та бронхіол
- B.** Порушення діяльності центральної нервової системи
- C.** Порушення кровообігу в легенях
- D.** Ацидоз
- E.** Зростання вмісту простагландину

**114.** У потерпілого 24-х років з трав-

мою голови у скроневій ділянці діагностовано епідуральну гематому. Яка з артерій найімовірніше пошкоджена?

- A.** Середня оболонкова
- B.** Середня мозкова
- C.** Поверхнева скронева
- D.** Передня оболонкова
- E.** Задня вушна

**115.** У пацієнта 28-ми років із синдромом Іценка-Кушинга виявлені гіперглікемія, глюкозурія. Основним механізмом гіперглікемії у даного хворого є стимуляція:

- A.** Глюконеогенезу
- B.** Глікогенолізу в печінці
- C.** Глікогенолізу в м'язах
- D.** Всмоктування глюкози в кишечнику
- E.** Синтезу глікогену

**116.** У постраждалого 23-х років травма черепа з порушенням дірчатої пластинки решітчастої кістки. Який нерв може бути ушкоджений?

- A.** *N. olfactorius*
- B.** *N. opticus*
- C.** *N. ophthalmicus*
- D.** *N. trochlearis*
- E.** *N. abducens*

**117.** У чоловіка 55-ти років діагностовано вікову далекозорість у зв'язку з послабленням акомодацийних властивостей кришталика та гладеньких м'язів судинної оболонки очного яблука. Тонус якого м'яза з віком ослаблено?

- A.** *M. ciliaris*
- B.** *M. sphincter pupillae*
- C.** *M. dilatator pupillae*
- D.** *M. obliquus superior*
- E.** *M. obliquus inferior*

**118.** Хворого 21-го року госпіталізовано з проникаючою травмою дна порожнини рота. Який м'яз травмований?

- A.** Щелепно-під'язиковий
- B.** Щито-під'язиковий
- C.** Шило-під'язиковий
- D.** Лопатково-під'язиковий
- E.** Груднино-під'язиковий



**119.** При лікуванні сіалоаденітів (запалення слинних залоз) використовують препарати вітамінів. Який із наведених вітамінів відіграє важливу роль в антиоксидантному захисті?

- A.** Токоферол
- B.** Тіамін
- C.** Рибофлавін
- D.** Пантотенова кислота
- E.** Піридоксин

**120.** У хворого 27-ми років із стрептоковою інфекцією після видалення зуба спостерігалась дифузна кровотеча, яка є наслідком:

- A.** Активації фібринолізу
- B.** Порушенням коагуляційної системи
- C.** Гіповітамінозом вітаміну К
- D.** Недостатністю антикоагулянтів
- E.** Порушенням обміну кальцію

**121.** При остеолатеризмі зменшується міцність колагену, що зумовлена помітним зменшенням утворення поперечних зшивок у колагенових фібрилах. Причиною цього явища є зниження активності такого ферменту:

- A.** Лізілоксидаза
- B.** Моноамінооксидаза
- C.** Пролілгідроксилаза
- D.** Лізілгідроксилаза
- E.** Колагеназа

**122.** У хворого 43-х років після оперативного втручання на підшлунковій залозі розвинувся геморагічний синдром з порушенням третьої фази згортання крові. Що може бути найбільш імовірним механізмом порушення гемостазу?

- A.** Зниження синтезу фібриногену
- B.** Активація фібринолізу
- C.** Дефіцит фібринстабілізуючого фактора
- D.** Зниження синтезу протромбіну
- E.** Якісні аномалії фібриногенезу

**123.** Фармакологічні ефекти антидепресантів пов'язані з блокуванням (інгібуванням) ними ферменту, який каталізує розпад таких біогенних амінів, як норадреналін, серотонін в мітохондріях нейронів головно-

го мозку. Який фермент бере участь у цьому процесі?

- A.** Моноамінооксидаза
- B.** Трансаміназа
- C.** Декарбоксілаза
- D.** Пептидаза
- E.** Ліаза

**124.** При остеохондрозі хребта перетискається судина, яка проходить через поперечні отвори шийних хребців. Яка це артерія?

- A.** Хребтова
- B.** Внутрішня сонна
- C.** Зовнішня сонна
- D.** Потилична
- E.** Задня мозкова

**125.** У хворого 35-ти років травма голови викликала втрату тактильних і температурних відчуттів. Яку звивину було пошкоджено внаслідок травми?

- A.** Зацентральна
- B.** Кутова
- C.** Надкрайова
- D.** Передцентральна
- E.** Поясна

**126.** У хворого 19-ти років після видалення верхнього лівого присереднього різця виникла кровотеча з комірки. Яка артерія зумовила кровотечу?

- A.** Передня верхня коміркова
- B.** Задня верхня коміркова
- C.** Висхідна піднебінна
- D.** Низхідна піднебінна
- E.** Нижня коміркова

**127.** При огляді порожнини рота на слизовій оболонці язика виявлена щільна біла пляма 1 см у діаметрі, що трохи потовщує поверхню органа. Мікроскопічно: в ділянці ураження багатопшаровий плоский зроговілий епітелій з гіперплазією базального і зернистого шарів, з явищами гіперкератозу та акантозу, в дермі - лімфогістіоцитарний інфільтрат. Який найбільш імовірний діагноз?

- А. Лейкоплакія
- В. Плоскоклітинний рак зі зроговінням
- С. Папілома
- Д. Плоскоклітинний рак без зроговіння
- Е. Еритроплакія

**128.** У школярів 1-2 класів деяких регіонів Західної України при профогляді виявили крейдоподібні смужки і плями темно-жовтого, коричневого, аж до чорного кольору на емалі коронок центральних і бічних різців, частіше верхньої щелепи. У 1/3 дітей зуби крихкі, ламкі, з ерозіями, місцями з відламом окремих ділянок коронок. Про яке захворювання зубів слід думати?

- А. Флюороз
- В. Гіпоплазія зубів
- С. Гіперплазія зубів
- Д. Клиноподібні дефекти зубів
- Е. Некроз твердих тканин зубів

**129.** У хворого 34-х років загострення хронічного апікального періодонтиту 38 зуба. З'явилась болюча припухлість на нижній щелепі, нориці в ротовій порожнині, вміст яких: грануляційна тканина та запальний інфільтрат, секвестри. Рентгенологічно - ділянки розрідження кістки щелепи з відокремленими її фрагментами. Який найбільш імовірний діагноз?

- А. Хронічний остеомієліт
- В. Фіброзна остеодисплазія
- С. Остит
- Д. Періостит
- Е. Остеома

**130.** У жінки 36-ти років на рентгенограмі біля кореня 15 зуба визначається новоутворення щільної консистенції з чіткими межами. Біопсія показала, що воно складається з ділянок незрілого цементу. Який найбільш імовірний діагноз?

- А. Цементома
- В. Амелобластома
- С. Остеома
- Д. Остеобластокластома
- Е. Остеоїдостеома

**131.** При лабораторному обстеженні

у хворого виявили стеаторею. Вкажіть фермент, недостатність дії якого призвела до цього симптому?

- А. Ліпаза
- В. Амілаза
- С. Пепсин
- Д. Лактаза
- Е. Хімотрипсин

**132.** У хворого 35-ти років з ураженням одного із відділів ЦНС спостерігається порушення координації та амплітуди рухів, тремтіння м'язів під час виконання довільних рухів, порушення тону м'язів. Який із відділів ЦНС уражений?

- А. Мозочок
- В. Довгастий мозок
- С. Проміжний мозок
- Д. Середній мозок
- Е. Передній мозок

**133.** У спекотну погоду в гарячих приміщеннях для нормалізації мікроклімату часто використовують вентилятори. При цьому посилюється віддача тепла тілом людини, перш за все, таким шляхом:

- А. Конвекція
- В. Теплопроведення
- С. Кондукція
- Д. Радіація
- Е. Випаровування

**134.** У жінки, що тривало приймала антибіотики з приводу кишкової інфекції, розвинулося ускладнення з боку слизової порожнини рота у вигляді запального процесу і білого нальоту, у якому при бактеріологічному дослідженні були виявлені дріжджеподібні грибки *Candida albicans*. Який з перерахованих препаратів показаний для лікування цього ускладнення?

- А. Флуконазол
- В. Бісептол
- С. Тетрациклін
- Д. Фуразолідон
- Е. Поліміксин

**135.** У хворого 50-ти років під час медичного обстеження виявили стенокардію. Лікар призначив йому препарат метопролол, який знижує силу і

частоту серцевих скорочень і, відповідно потребу міокарда в кисні. Механізм його лікувочої дії полягає у наступному:

- А. Блокада  $\beta_1$ -адренорецепторів
- В. Блокада  $\beta_2$ -адренорецепторів
- С. Блокада М-холінорецепторів
- Д. Блокада Н-холінорецепторів
- Е. Стимуляція  $\beta_1$ -адренорецепторів

**136.** Мембранний потенціал спокою клітини змінився з -85 мВ до -90 мВ. Причиною цього може бути активація таких каналів мембрани клітини:

- А. Калієві
- В. Натрієві
- С. Калієві та натрієві
- Д. Кальцієві
- Е. Калієві та кальцієві

**137.** Оперативно висічена сполучна тканина деформованого мітрального клапану при забарвленні гематоксином та еозином дає базофільну реакцію, а під впливом толуїдинового синього фарбується в бузковий колір (метахромазія). Які зміни сполучної тканини виявляються такими типами реакцій?

- А. Мукоїдний набряк
- В. Фібриноїдний некроз сполучної тканини
- С. Набряк сполучної тканини
- Д. Петрифікація
- Е. Гіаліноз

**138.** Організми мають ядро, оточене ядерною мембраною. Генетичний матеріал зосереджений переважно в хромосомах, які складаються з ниток ДНК і білкових молекул. Діляться ці клітини мітотично. Це:

- А. Еукаріоти
- В. Бактеріофаги
- С. Прокаріоти
- Д. Віруси
- Е. Бактерії

**139.** Внаслідок надмірного годування тварини вуглеводами в клітинах печінки при гістологічному дослідженні виявлена значна кількість гранул глікогену. До якої групи структур клітини відноситься глікоген?

- А. Трофічні включення
- В. Секреторні включення
- С. Екскреторні включення
- Д. Пігментні включення
- Е. Органели спеціального призначення

**140.** У людини після довільної тривалої затримки дихання збільшилися частота й глибина дихання. Які зміни в крові стали причиною цього?

- А. Підвищення  $pCO_2$
- В. Зниження  $pCO_2$
- С. Зниження  $pO_2$
- Д. Підвищення  $pO_2$
- Е. Підвищення  $pH$

**141.** Жінка 37-ми років звернулася зі скаргами на загальну слабкість, сонливість, апатію, набряки. Після обстеження встановлений діагноз: ендемічний зоб. Дефіцит якого елемента може привести до цієї патології?

- А. Йод
- В. Залізо
- С. Фтор
- Д. Кальцій
- Е. Магній

**142.** Під час аускультатії хворого попросили глибоко дихати. Після 10 дихальних рухів хворий знепритомнів, що пов'язано з:

- А. Респіраторним алкалозом
- В. Респіраторним ацидозом
- С. Еритропенією
- Д. Еритроцитозом
- Е. Зменшенням кисневої ємності крові

**143.** Хворому на виразкову хворобу шлунка 45-ти років призначено препарат в основі дії якого є антимікробна дія. Який це препарат?

- А. Метронідазол
- В. Бісакодил
- С. Омепразол
- Д. Фталазол
- Е. Дитилін

**144.** Одна з тканин зуба постійно відкладається в області верхівки кореня, що обумовлює його видовження. Цей процес компенсує стирання коронки і забезпечує постійність загальної довжини зуба. Яка тканина

зуба є репаративно активною у пост-натальному періоді?

- A.** Цемент
- B.** Пухка сполучна
- C.** Щільна сполучна
- D.** Кісткова
- E.** Емаль

**145.** Чоловіка 29-ти років непокоїть різкий біль шкіри обличчя. Який нерв уражений?

- A.** Трійчастий
- B.** Блукаючий
- C.** Окоруховий
- D.** Лицевий
- E.** Язикоглотковий

**146.** При лабораторному дослідженні крові пацієнта виявлено, що вміст білків у плазмі становить 40 г/л. Як це впливає на транскapілярний обмін води в мікроциркуляторному руслі?

- A.** Збільшується фільтрація, зменшується реабсорбція
- B.** Збільшуються фільтрація і реабсорбція
- C.** Зменшується фільтрація, збільшується реабсорбція
- D.** Зменшуються фільтрація і реабсорбція
- E.** Обмін не змінюється

**147.** У хворого запальний процес у крилопіднебінній ямці. Інфекція поширилась в носову порожнину. Через яке анатомічне утворення розповсюдилась інфекція?

- A.** *Foramen sphenopalatinum*
- B.** *Foramen rotundum*
- C.** *Canalis palatinus major*
- D.** *Canalis palatinus minor*
- E.** *Canalis pterygoideus*

**148.** При дослідженні епітелію трубчастого органу з'ясувалося, що він складається з трьох типів клітин: призматичних клітин з війками (миготливі), коротких і довгих вставних (камбіальні елементи) і келихоподібних (секреторні). Який це епітелій?

- A.** Багаторядний призматичний війчастий
- B.** Одношаровий призматичний з облямівкою
- C.** Одношаровий призматичний залозистий
- D.** Перехідний
- E.** Багатошаровий призматичний

**149.** Гістологічне дослідження тканини виявило, що в ній відсутні кровоносні судини, а клітини щільно прилягають одна до одної, утворюючи пласти. Яка це тканина?

- A.** Епітеліальна
- B.** Хрящова
- C.** Кісткова
- D.** Нервова
- E.** М'язова

**150.** У пацієнта 32-х років має місце гіповітаміноз  $B_2$ . Причиною виникнення специфічних симптомів (ураження епітелію, слизових, шкіри, рогівки ока) найбільш імовірно є дефіцит:

- A.** Флавінових коферментів
- B.** Цитохрому a1
- C.** Цитохромоксидази
- D.** Цитохрому v
- E.** Цитохрому c

**151.** Злоякісна пухлина привушної слинної залози спричинила пошкодження артерії, яка проходить через її паренхіму. Яка це артерія?

- A.** Поверхнева скронева
- B.** Верхньощелепна
- C.** Висхідна глоткова
- D.** Лицева
- E.** Задня вушна

**152.** Досліджуваний проходить функціональне дослідження у стані спокійної бадьорості із закритими очима. Який ритм електроенцефалограми переважно буде у нього реєструватися у потиличній ділянці?

- A.** Альфа
- B.** Бета
- C.** Тета
- D.** Дельта
- E.** Гамма

**153.** У шліфі зуба розрізняють структуру, яка в радіальному напрямку

пронизана каналцями. Відростки яких клітин розміщені в цих каналцях?

- A.** Одонтобласти
- B.** Амелобласти
- C.** Цементоцити
- D.** Фібробласти
- E.** Макрофаги

**154.** Машиною швидкої допомоги, доставлено хворого 49-ти років із алкогольним делірієм та зоровими галюцинаціями. Лікар призначив препарат, який блокує центральні норадренергічні і дофамінергічні рецептори, та є похідним бутирофенону. Який нейролептик призначив лікар?

- A.** Дроперидол
- B.** Аміназин
- C.** Хлорпротиксен
- D.** Діазепам
- E.** Етаперазин

**155.** Жінка вживала антибіотики в першій половині вагітності. Це призвело до гіпоплазії зубів і зміни їх кольору у дитини. Генотип не змінився. Встановити вид мінливості, яка лежить в основі захворювання:

- A.** Модифікаційна
- B.** Комбінативна
- C.** Мутаційна
- D.** Співвідносна
- E.** Рекомбінативна

**156.** Запальний процес з ділянки іклової ямки розповсюдився на м'які тканини очної ямки. Через який анатомічний утвір гній потрапив у очну ямку?

- A.** *Canalis infraorbitale*
- B.** *Foramen zygomaticoorbitale*
- C.** *Foramen zygomaticofaciale*
- D.** *Canalis nasolacrimalis*
- E.** *Foramen zygomaticotemporale*

**157.** На розтині тіла 68-річної жінки, що померла від гострої серцевої недостатності, у задній стінці лівого шлуночка серця виявлена ділянка неправильної форми, розмірами 6,5x4,5 см, в'яла, блідо-жовтуватого кольору, оточена зоною гіперемії. Як розцінив патологоанатом виявлені зміни?

- A.** Гострий інфаркт міокарда
- B.** Післяінфарктний кардіосклероз
- C.** Дифузний кардіосклероз
- D.** Вогнищевий міокардит
- E.** Аневризма серця

**158.** Лікар-стоматолог при огляді хворого на мигдаликах виявив накладення у вигляді плівок сіруватого кольору, що знімаються з утрудненням. Про яке захворювання можна думати?

- A.** Дифтерія зіву
- B.** Грип
- C.** Кір
- D.** Фолікулярна ангіна
- E.** Скарлатина

**159.** Екзотоксин дифтерійної палички обробили 0,3-0,4% формаліном і витримали 30 днів у термостаті при температурі 40°C. Який препарат був отриманий у результаті проведених маніпуляцій?

- A.** Анатоксин
- B.** Антитоксин
- C.** Діагностикум
- D.** Лікувальна сироватка
- E.** Діагностична сироватка

**160.** При гістологічному дослідженні біоптату, отриманого із нижньої третини стравоходу 67-річного чоловіка із симптомами тривалого рефлюксу шлункового вмісту, виявлено наступні зміни: у слизовій оболонці на місці багат шарового плоского епітелію визначається одношаровий залозистий призматичний епітелій з ознаками продукції слизу. Вкажіть патологічний процес, який виник у слизовій оболонці:

- A.** Метаплазія
- B.** Гіперплазія
- C.** Гіпертрофія
- D.** Організація
- E.** Регенерація

**161.** У хворого 31-го року після лікування флегмони щотики (через поріз під час гоління), довгий час були збільшені регіонарні підщелепні лімфовузли. Біопсія одного з них виявила повнокров'я, набряк у корковому, мозковому шарах, в

розширених центрах фолікулів - макрофагально-плазмоцитарна інфільтрація. В імунограмі - збільшений вміст В-лімфоцитів при зниженні рівня Т-лімфоцитів. Яка патологія в лімфовузлах?

- A. Лімфаденіт
- B. Лімфогрануломатоз
- C. Лімфосаркома
- D. Гіперплазія лімфовузла
- E. -

**162.** Чоловік 53-х років скаржиться на почервоніння та невеликий гнійник на шкірі правої щоки. На розрізі вогнище щільне, жовто-зеленого кольору. У гної спостерігаються жовтобілі крупинки - зерна друз. Мікроскопічно - гнійник оточений дозріваючою грануляційною тканиною і зрілою сполучною тканиною, де виявляються плазматичні, ксантомні, епітеліоїдні клітини. Назвіть можливий мікоз:

- A. Актиномікоз
- B. Аспергільоз
- C. Споротрихоз
- D. Стрептотрихоз
- E. Бластомікоз

**163.** Хворому призначили антибіотик хлорамфенікол (левомецитин), який порушує у мікроорганізмів синтез білка шляхом гальмування процесу:

- A. Елонгації трансляції
- B. Утворення полірибосом
- C. Транскрипції
- D. Процесінгу
- E. Ампліфікації генів

**164.** У хворого, який виходить зі стану тривалого голодування, визначили обмін азоту. Який результат можна очікувати?

- A. Зниження виділення азоту
- B. Збільшення виділення азоту
- C. Азотна рівновага
- D. Азотний баланс не змінився
- E. Кетонемія

**165.** Для нормального перебігу процесу реплікації потрібні тимідилові нуклеотиди, синтез яких відбувається за участю тимідилатсинтетази, в яко-

сті коферменту використовується:

- A. Метилентетрагідрофолат
- B. Карбоксибіотин
- C. Тіаміндифосфат
- D. Піридоксальфосфат
- E. Нікотинамідаденіндинуклеотид

**166.** У дитини 13-ти років набряк в області гілки нижньої щелепи. Збільшені та малоболючі підщелепні та шийні лімфовузли. Реакція Манту позитивна. На рентгенограмі гілки нижньої щелепи відмічається резорбція кістки з чіткими контурами, дрібні секвестри. При гістологічному дослідженні біоптату одного з лімфатичних вузлів виявлено вогнища казеозного некрозу, які оточені валами з епітеліоїдних клітин і лімфоцитів, між якими розташовані гігантські клітини Пирогова-Лангханса. Яка хвороба гілки нижньої щелепи у дитини?

- A. Туберкульоз
- B. Хронічний остеомієліт
- C. Саркома Юїнга
- D. Гострий остеомієліт
- E. Остеобластокластома

**167.** У дитини 9-ти років швидко підвищилась температура тіла до 39°C, з'явився біль у горлі. Об'єктивно: зів та мигдалики яскраво-червоного кольору. Язик набряклий малиново-червоного кольору зі збільшеними грибоподібними сосочками. Шкіра тіла та обличчя, крім носо-губного трикутника, вкрита густими червоними плямами величиною з макове зерно. Підщелепні лімфатичні вузли при пальпації болісні. Яке захворювання у дитини?

- A. Скарлатина
- B. Кіп
- C. Дифтерія
- D. Менінгококовий назофарингіт
- E. Поліомієліт

**168.** Чоловік 73-х років, який хворів на есенціальну гіпертензію впродовж 22-х років, помер від хронічної ниркової недостатності. На аутопсії тіла померлого: нирки вдвічі зменшені в розмірі, щільні, з дрібнозернистою поверхнею, зі значно стоншеною кірковою речовиною. Яка пато-

логія нирок виявлена?

- A.** Артеріосклеротичний нефроцироз
- B.** Хронічний гломерулонефрит
- C.** Атеросклеротичний нефроцироз
- D.** Пієлонефротичний нефроцироз
- E.** Амілоїдозно зморщені нирки

**169.** Чоловік повернувся з Лівану. Через деякий час він відчув біль і важкість у промежині і надлобковій ділянці. При обстеженні йому було встановлено діагноз - урогенітальний шистосомоз. Яким шляхом він міг заразитися?

- A.** Купання у заражених водоймах
- B.** Через немиті овочі та фрукти
- C.** Недостатньо просолена риба
- D.** Недосмажене м'ясо великої рога-тої худоби
- E.** Недоварене м'ясо раків і крабів

**170.** У хворого 48-ми років з обширним інфарктом міокарда розвинулась серцева недостатність. Який патогенетичний механізм сприяв розвитку серцевої недостатності у хворої?

- A.** Зменшення маси функціонуючих міокардіоцитів
- B.** Перевантаження тиском
- C.** Перевантаження об'ємом
- D.** Гостра тампонада серця
- E.** Реперфузійне ураження міокарда

**171.** Лікар виконує передній серединний розтин ший для термінової трахеотомії. Про можливе пошкодження якої судини він повинен пам'ятати?

- A.** *Arcus venosus juguli*
- B.** *V.jugularis externa*
- C.** *V.jugularis interna*
- D.** *V.facialis*
- E.** *V.thyroidea media*

**172.** До стоматолога звернувся хворий 47-ми років з артритом скроневонижньощелепного суглоба. Лікар призначив протизапальний препарат - селективний інгібітор ферменту циклооксигенази-2. Який препарат призначили хворому?

- A.** Целекоксиб
- B.** Бутадіон
- C.** Індометацин
- D.** Ібупрофен
- E.** Кислота мефенамова

**173.** До приймального відділення надійшов хворий з важкою щелепно-лицевою травмою. Який препарат йому необхідно ввести для зняття болювого шоку?

- A.** Промедол
- B.** Сиднокарб
- C.** Ібупрофен
- D.** Пантогам
- E.** Мідокалм

**174.** Пацієнт 39-ти років із захворюванням першого верхнього різця зліва скаржить на сильні болі шкіри в ділянці надбрівної дуги з того ж боку. Які рефлекси спричиняють вказані реакції?

- A.** Вісцero-дермальні
- B.** Вісцero-вісцeralьні
- C.** Вісцero-соматичні
- D.** Сомато-вісцeralьні
- E.** Пропріоцептивні

**175.** У чоловіка 30-ти років при гістологічному дослідженні біоптату з шийного лімфатичного вузла виявлені гранульоми, які складаються з епітеліоїдних, лімфоїдних, багатоядерних гігантських клітин типу Пирогова-Лангханса. У центрі гранульом визначається некроз. Який збудник потрібно виявити в зоні некрозу для підтвердження діагнозу?

- A.** Мікобактерія Коха
- B.** Бліда трепонема
- C.** Стафілокок
- D.** Бацила Волковича-Фріша
- E.** Сальмонела

**176.** У хворого під час гіпертонічного кризу виник геморагічний інсульт, внаслідок чого спостерігається відсутність довільних рухів, підвищення сухожильних рефлексів та тону м'язів лівих руки та ноги. Як називається таке порушення рухової функції?

- A.** Геміплегія
- B.** Параплегія
- C.** Тетраплегія
- D.** Моноплегія
- E.** Млявий параліч

**177.** Хворому 37-ми років для обстеження очного дна був призначений атропіну сульфат у вигляді очних крапель, після чого для відновлення акомодатції закрапали розчин пілокарпіну гідрохлориду, що не дало бажаного результату. Що спричинило відсутність ефекту?

- A.** Односторонній антагонізм
- B.** Синергізм
- C.** Тахіфілаксія
- D.** Двосторонній антагонізм
- E.** Звикання

**178.** В лабораторії вивчали вірулентність збудника дифтерії. При цьому проводили внутрішньоочеревенне зараження лабораторних тварин. В ході експерименту встановлена доза бактерій, яка викликає загибель 95% тварин. Яку одиницю вимірювання вірулентності визначали в лабораторії?

- A.** DLM
- B.** DCL
- C.** LD50
- D.** ІД
- E.** LD 5

**179.** Шкіра людини дуже міцна на розрив. Відомо, що шкіра складається з епітеліальної тканини і двох видів сполучної тканини. Яка з нижче перерахованих тканин забезпечує міцність шкіри?

- A.** Щільна неоформлена сполучна
- B.** Багатошаровий плоский епітелій
- C.** Пухка сполучна тканина
- D.** Одношаровий епітелій
- E.** Перехідний епітелій

**180.** Перекомбінація генетичного матеріалу досягається декількома механізмами, одним з яких є кросинговер. На якій стадії профазі першого мейотичного поділу він відбувається?

- A.** Пахінеми
- B.** Лептонеми
- C.** Зигонеми
- D.** Диплонеми
- E.** Діакінезу

**181.** Під час пресинтетичного періоду мітотичного циклу у клітині було порушено синтез ферменту ДНК-залежної-ДНК-полімерази. До яких наслідків це може призвести?

- A.** Порушення реплікації ДНК
- B.** Порушення формування веретена поділу
- C.** Порушення цитокінезу
- D.** Скорочення тривалості мітозу
- E.** -

**182.** Провідну роль в процесі кальцифікації тканин зуба відіграє білок остеокальцин, який має високу здатність зв'язувати іони кальцію, завдяки наявності в поліпептидному ланцюзі залишків модифікованої амінокислоти:

- A.** Гама-карбоксихлутамінова
- B.** Аланін
- C.** Гама-аміномасляна
- D.** Карбоксиаспарагінова
- E.** Дельта-амінопропіонова

**183.** У людини артеріальний тиск становить: систолічний - 90 мм рт.ст., діастолічний - 70 мм рт.ст. Зменшення якого з наведених факторів найімовірніше обумовило таку величину артеріального тиску?

- A.** Насосна функція лівого серця
- B.** Насосна функція правого серця
- C.** Розтяжність аорти
- D.** Загальний периферичний опір
- E.** Тонус судин

**184.** У людини спостерігається зменшення компактної і губчастої речовин кісткової тканини, що проявляється у зміні лицьового відділу черепа, з'являється сивина, шкіра втрачає еластичність. На якому етапі онтогенезу виникають ці зміни?

- A.** Старечий вік
- B.** Юнацький вік
- C.** Підлітковий вік
- D.** Дитинство
- E.** Грудний вік



**185.** У біоптаті слизової оболонки хворого на бронхіальну астму виявлено значну кількість клітин з численними метакроматичними гранулами. Назвіть цю клітину:

- A.** Тканинний базофіл
- B.** Макрофаг
- C.** Плазмоцит
- D.** Ретикулоцит
- E.** Фібробласт

**186.** У хворого 45-ти років виявлено зміну функції привушної слинної залози. Який з вузлів вегетативної нервової системи віддає післявузлові симпатичні волокна для неї?

- A.** *G. cervicale superius*
- B.** *G. cervicothoracicum*
- C.** *G. pterygopalatinum*
- D.** *G. submandibulare*
- E.** *G. oticum*

**187.** У хворого 69-ти років на шкірі в ділянці нижньої повіки з'явилося невелике бляшкоподібне утворення, з послідовним виразкуванням, яке було оперативним видалене. При мікроскопічному дослідженні утворення: в дермі шкіри комплекси з атипичних епітеліальних клітин, на периферії утворень клітини розташовані перпендикулярно до базальної мембрани. Клітини темні, призматичної полігональної форми; ядра гіперхромні з частими мітозами. Іноді зустрічаються утворення, подібні до волосяного фолікула. Яка гістологічна форма рака у хворого?

- A.** Базально-клітинний
- B.** Плоскоклітинний з ороговінням
- C.** Плоскоклітинний без ороговіння
- D.** Аденокарцинома
- E.** Недиференційований

**188.** Жінка 35-ти років хворіє на ВІЛ-інфекцію на стадії СНІД. На шкірі нижніх кінцівок, слизової оболонки піднебіння з'явилися рудувато-червоні плями, яскраво-червоні вузлики різних розмірів. Один з вузликів взято на гістологічне дослідження. Виявлено багато хаотично розташованих тонкостінних судин, вистелених ендотелієм, пучки веретеноподібних клітин з наявністю гемосидерину. Яка пухлина розвинулась у хво-

рої?

- A.** Саркома Капоші
- B.** Гемангіома
- C.** Лімфома Беркіта
- D.** Лімфангіома
- E.** Фібросаркома

**189.** Рибалка наловив риби із річки, трошки підсмажив її на вогнищі і з'їв, майже напівсиру. Через декілька тижнів потому в нього з'явилися ознаки ураження печінки і підшлункової залози. Лабораторний аналіз фекалій показав наявність дрібних яєць гельмінта. Яким трематодозом ймовірно заразився рибалка?

- A.** Опісторхоз
- B.** Дикроцеліоз
- C.** Шистосомоз
- D.** Фасціольоз
- E.** Парагоніоз

**190.** Під час спортивних змагань боксер отримав сильний удар у живіт, що привело до нокауту через короткочасне падіння артеріального тиску. Які фізіологічні механізми викликали цей стан?

- A.** Подразнення парасимпатичних нервів
- B.** Зміна транскапілярного обміну
- C.** Ішемія центральної нервової системи
- D.** Раптова зміна кількості рідини у організмі
- E.** Подразнення симпатичних нервів

**191.** У хворого після курсу лікування атеросклерозу в плазмі крові лабораторно доведено збільшення рівня антиатерогенної фракції ліпопротеїнів. Збільшення рівня яких ліпопротеїнів підтверджує ефективність терапії захворювання?

- A.** ЛПВЩ
- B.** ЛПДНЩ
- C.** ЛППЩ
- D.** ЛПНЩ
- E.** Хіломікрони

**192.** При окисленні вуглеводів, ліпідів утворюється велика кількість енергії, основна частина якої утворюється завдяки окисненню ацетил-КоА. Скільки молекул АТФ утворю-

ється при повному окисненні однієї молекули ацетіл-КоА?

- A. 12
- B. 36
- C. 24
- D. 8
- E. 38

**193.** У хворого з алкогольним ураженням печінки порушені процеси біотрансформації ксенобіотиків та ендогенних токсичних сполук. Зниження активності якого хромопротеїну може бути причиною цього?

- A. Цитохром P-450
- B. Гемоглобін
- C. Цитохромоксидаза
- D. Цитохром b
- E. Цитохром c1

**194.** Реакції міжмолекулярного транспорту одновуглецевих радикалів є необхідними для синтезу білків та нуклеїнових кислот. З якого з перерахованих нижче вітамінів утворюється кофермент, потрібний для вказаних вище реакцій?

- A. Фолієва кислота
- B. Пантотенова кислота
- C. Тіамін
- D. Рибофлавін
- E. Аскорбінова кислота

**195.** Піддослідному собаці ввели гормон, що призвело до збільшення швидкості клубочкової фільтрації за рахунок розширення приносячої артерії і зменшення реабсорбції іонів натрію і води в канальцях нефрона. Який гормон було введено?

- A. Передсердний натрійуретичний
- B. Адреналін
- C. Тироксин
- D. Тестостерон
- E. Окситоцин

**196.** Дівчина 19-ти років, хвора на цукровий діабет, чекає на донорську нирку. Яке ускладнення діабету є причиною хронічної ниркової недостатності?

- A. Мікроангіопатія
- B. Макроангіопатія
- C. Атеросклероз
- D. Нейропатія
- E. Ретинопатія

**197.** Тривале лікування гіпофункції щитоподібної залози спричинило загальну дистрофію, карієс зубів, тахікардію, тремор кінцівок. Який засіб викликав побічні ефекти?

- A. L-тироксин
- B. Хумулін
- C. Паратиреоїдин
- D. Тирокальцитонін
- E. Преднізолон

**198.** До медико-генетичної консультації звернувся чоловік з кольоровою сліпотою. Це зчеплена з X-хромосомою рецесивна ознака. Яка імовірність появи в його родині дітей-дальтоників, якщо в генотипі його дружини такий алель відсутній?

- A. 0%
- B. 25%
- C. 50%
- D. 75%
- E. 100%

**199.** В яких лімфатичних вузлах може розвиватися запальна реакція при гінгівіті (запаленні слизової оболонки ясен)?

- A. *Nodi submandibulares*
- B. *Nodi cervicales laterales*
- C. *Nodi supraclaviculares*
- D. *Nodi parotidei superficiales*
- E. *Nodi parotidei profundi*

**200.** У пацієнта 59-ти років, що знаходиться на обстеженні в стаціонарі, виявлено глюкозурію, рівень глюкози в крові 3,0 ммоль/л. Найбільш імовірно причиною глюкозурії може бути:

- A. Захворювання нирок
- B. Нецукровий діабет
- C. Мікседема
- D. Гіпертонічна хвороба
- E. Пелагра

## **НАВЧАЛЬНЕ ВИДАННЯ**

Центр тестування професійної компетентності фахівців з вищою освітою напрямів підготовки “Медицина” і “Фармація”.

**ЗБІРНИК ТЕСТОВИХ ЗАВДАНЬ ДЛЯ СКЛАДАННЯ ЛІЦЕНЗІЙНОГО ІСПИТУ:  
КРОК 1. СТОМАТОЛОГІЯ.**

Київ. Центр тестування професійної компетентності фахівців з вищою освітою напрямів підготовки “Медицина” і “Фармація”.  
(Українською та російською мовами).

Підписано до друку 17.01./№8. Формат 60x84 1/8  
Папір офсет. Гарн. Times New Roman Суг. Друк офсет.  
Ум.друк.арк. 20. Облік.вид.арк. 24.  
Тираж.(1296 прим. – укр. мова, 648 прим. – рос. мова).

**Б**

блакитний голубой  
блискучий блестящий  
блукаючий блуждающий  
блювання рвота  
будова строение

**В**

вагітність беременность  
вада порок  
вапно известь  
верхівка верхушка  
виличний скуловой  
випаровування испарение  
виразкування изъязвление  
виснаження истощение  
відведення отведение  
відгалуження ответвление  
відображений отраженный  
відрижка отрыжка  
відчутний ощутимый  
війка ресничка  
вінцева вечная  
власний собственный  
водень водород  
врівноважений уравновешенный  
всмоктування всасывание

**Г**

гальмування торможение  
гілка ветка  
горбистий бугристый  
грудка комок  
густина вязкость

**Д**

двоопуклий двояковыпуклый  
двочеревцевий двубрюшный  
довгастиї продолговатый  
довільний произвольный  
дотик прикосновение  
дріт провод

**З**

завитка улитка  
загальмувати затормозить  
заглибина углубление  
загоєння заживление  
залишковий остаточный  
залоза железа  
запалення воспаление  
запаморочення головокружение  
зародок зародыш  
застуда простуда  
затримка задержка  
звалнований обызвествлённый  
звивистий извитой  
згинач сгибатель  
згортання свертывание  
здухвинний подвздошный  
зіниця зрачок  
зірчастий звездчатый  
зіскоблювання соскабливание  
зневоднення обезвоживание  
знечулення обезболивание  
знешкодження обезвреживание  
зроговілий ороговевающий  
зсідання свёртывание

**І**

ікло клык

**К**

кволий вялый  
келихоподібний бокаловидный  
клубовий подвздошный  
ковтання глотание  
комірка ячейка, лунка  
корегування коррекция  
корінець корешок  
короста чесотка  
крилаті клітини шиповатые клетки  
кристалик хрусталик  
кутній зуб коренной зуб

**Л**

ланка звено  
ланцюг цепь  
леміш сошник  
луг щёлочь

**М**

межа граница  
метушливий суетливый  
мешканець житель  
мигдалик миндалина  
мінливість изменчивость  
місяцеподібний лунообразный  
млявий вялый  
міхур пузырь  
м'яз мышца

**Н**

наближення приближение  
небезпека опасность  
наволопульпарний околопульпарный  
надлишок избыток  
найпростіше простейшее  
наслідок следствие  
нашарування наслоение  
невпинний неостановимый  
негайний немедленный  
нежить насморк  
незроговілий неороговевающий  
неістівний несъедобный  
немовля младенец  
непритомність потеря сознания  
нирка почка  
нудота тошнота  
нюховий обонятельный

**О**

обличчя лицо  
облямівка каёмка  
облямований окаймлённый  
озброєний вооруженный  
ознака признак  
оперізуючий опоясывающий  
опік ожог  
опір сопротивление  
отруєння отравление  
отрута яд  
охрястя надхрящница  
очеревина брюшина  
очноямковий злазничный

**П**

пахвинний паховый  
паща пасть  
переважно преимущественно  
перераховані перечисленные  
перетинка перепонка  
печія изжога  
печіння жжение  
півкуля полушарие  
піднебіння нёбо  
підшлунковий поджелудочный  
піхва влагалище  
піхур волдырь  
пляма пятно  
плівка плёнка  
повіка веко  
поворотний возвратный  
подразнення раздражение  
подряпина царапина  
попередній предварительный  
перетравлювання переваривание  
порожнина полость  
порушення нарушение  
посмугований исчерченный  
потилиця затылок  
похідне производное  
пшаровий послойный  
правець столбняк  
привушний околоушной  
присінок преддверие  
притаманний присущий

провідний променевий  
проміжний промезуточный  
проникність проникаемость  
просякнутий пропитан  
пухкий рыхлый  
п'ята пятка

**Р**

рівень уровень  
рогівка роговица  
розгинач разгибатель  
розтин вскрытие  
розчепірений растопыренный  
розшарований слоющийся  
руховий двигательный  
рясний обильный

**С**

садно ссадина  
свербіж зуд  
сеча моча  
сечовий мочевоий  
сечовід мочеточник  
сисун сосальщик  
склепіння свод  
скроня висок  
скупчення скопление  
смердючий зловонный  
спалювання сжигание  
співвідносний соотнесительный  
сполучний соединительный  
спотворення извращение  
спрага жажда  
сталість постійство  
стегно бедро  
стиснення сдавление  
стовбур ствол  
сторонній инородный  
стравохід пищевод  
суглоб сустав  
судоми судороги

**Т**

тваринний животный  
тиск давление  
травний пищеварительный  
тьмянний тусклий  
трійчастий трійничный  
тваринний животный

**У**

уламок осколок  
ускладнення ускладнение  
успадкування наследование

**Х**

харкотиння мокрота  
харчовий пищевоий  
харчування питание

**Ц**

цибулина луковица  
ціп'як цепень  
цукор сахар

**Ч**

часточка, частка долька  
черговий очередной  
черевний брюшной  
черевце брюшко

**Ш**

шар слой  
шкаралупа скорлупа  
шкідливий вредный  
шкіра кожа  
шлунок желудок  
шлях путь

**Щ**

щелепа челюсть  
щільний плотный  
щільність плотность  
щур крыса

**Я**

ясна десна