

1. Алгоритм оценки результатов «общего анализа крови» у больных с анемией.

Показатель	Железодефицитная анемия	В12 – фолиево – дефицитная анемия
Гемоглобин	снижен	повышен
Цветовой показатель	<0,85	>1,15
Ретикулоциты	повышены	снижены
СОЭ	увеличенно	---
Уровень сывороточного железа	снижен	---
Уровень В12/фолиевая кислота	---	снижение
Примечание	микроцитоз, анизоцитоз, пойкилоцитоз	макроцитоз, мегалоцитоз

2. Алгоритм оценки результатов «общего анализа мочи»

Показатель	Референтные значения
Цвет	От светло – до янтарно – желтого
Позрачность	прозрачная
Плотность	1.003 – 1.040
рН среды	5.5 – 7.0
Химические свойства	
Белок (г/л)	отсутствует
Глюкоза	отсутствует
Кетоновые тела	отсутствует
Уробилиноген	отсутствует
Нитриты	отсутствует
Билирубин	отсутствует
Микроскопическое исследование	
Эпителий плоский	отсутствует
Эпителий переходной	отсутствует
Эпителий почечный	отсутствует
Лейкоциты	0 - 5
Эритроциты	0 - 2
Цилиндры гиалиновые	отсутствует
Цилиндры зернистые	отсутствует
Цилиндры эритроцитарные	отсутствует
Аморфные фосфаты	отсутствует
Кристаллы мочевой кислоты	отсутствует
Оксалаты	отсутствует

Аморфные ураты	отсутствует
Грибы	отсутствует
Слизь	в небольшом кол - ве
Бактерии	отсутствует

3. Оценка результатов «биохимического исследования крови» (основные показатели гомеостаза).

Основные показатели	Пределы колебания
Глюкоза	3.05 – 6.38 ммоль/л
Гликированный гемоглобин	4.8 – 5.9 %
Общий белок	66 – 87 г/л
Альбумин	35 – 50 г/л
Аланинаминотрансфераза (АлТ)	0.1 – 0.68 ммоль/ч·л
Аспаратаминотрансфераза (АсТ)	0.1 – 0.45 ммоль/ч·л
Щелочная фосфатаза	50 – 130 ммоль/ч·л
Амилаза	200 - 800 Ед/л
Общий билирубин	3.4 – 20.5 мкмоль/л
Прямой билирубин	5.1 мкмоль/л
Непрямой билирубин	8.6 мкмоль/л
Креатинин	М. 40 – 115 мкмоль/л, Ж. 44 – 97 мкмоль/л
Мочевина	М. 3.8 – 7.3 ммоль/л, Ж. 2.2 – 6.7 ммоль/л
Мочевая кислота	М. 180 – 420 мкмоль/л, Ж. 180 – 340 мкмоль/л
Фибриноген	2.5 – 4.0 г/л
Фелезо	М. 5.5 – 25.8 мкмоль/л, Ж. 4.4 – 27.9 мкмоль/л
Холестерин	2.58 – 5.85 ммоль/л
Триглицериды	0.11 – 5.65 ммоль/л
Тироксин общий	65 – 160 нмоль/л
Тироксин свободный	9 – 25 пмоль/л
Трийодтиронин общий	1.17 – 2.5 нмоль/л
Трийодтиронин свободный	4 – 8 пмоль/л
Креатинфосфокиназа (КФК)	0 – 150 Е/л
МВ - КФК	0 – 12 Е/л
Кардиоспецифический тропонин	0.01 – 0.1 нг/мл

4. Методика пальпации щитовидной железы.

Врач располагается спереди от пациента. Перед пальпацией осматривают область щитовидной железы, с целью выявления видимого на глаз ее увеличения. Сначала пальпируется перешеек щитовидной железы скользящими движениями большого пальца правой руки сверху вниз, а потом боковые доли, проникая за внутренние края грудино-ключично-сосцевидных мышц. Можно попросить сделать пациента глотательное движение, что облегчает пальпацию.

Пальпацию долей щитовидной железы можно проводить согнутыми пальцами обеих рук (2 и 3 пальцы), проникающими за внутренние края грудино-ключично-сосцевидных мышц, и доходят до задне-латеральной поверхности боковых долей железы. В этом случае врач располагается позади больного.

Методом пальпации *определяют следующие параметры:*

- положение,
- размеры (степень увеличения щитовидной железы),
- консистенция (наличие или отсутствие узлов), - болезненность,
- смещаемость.

У здорового человека щитовидная железа при пальпации не увеличена, эластичная, безболезненная, подвижная.

При *диффузном увеличении* щитовидной железы пальпаторно определяется гладкая поверхность мягкой консистенции. При *узловой форме* зоба определяется узловатое плотное образование в области щитовидной железы. При остром и подостром тиреоидите щитовидная железа эластичная увеличенная и болезненная. При злокачественном поражении щитовидная железа становится плотной и может терять подвижность.

Степень увеличения щитовидной железы:

I степень – увеличен перешеек щитовидной железы, который явно прощупывается и виден при глотании.

II степень – хорошо определяются доли железы и перешеек как при пальпации, так и при глотании.

III степень- щитовидная железа заполняет переднюю поверхность шеи, сглаживает ее контуры и видна при осмотре (короткая шея).

IV степень – форма шеи резко изменена, увеличенная щитовидная железа выступает в виде опухоли.

V степень - щитовидная железа очень больших размеров.

5. Алгоритм проведения перкуссии легких.

Сравнительная перкуссия легких спереди:

а) положение больного - руки опущены;

б) положение врача - спереди и справа от больного;

в) перкуссия спереди начинается с верхушек. Для этого надо установить палец-плексиметр в надключичную ямку параллельно ключице, среднеключичная линия должна пересекать середину средней фаланги плексиметра. Пальцем-молоточком наносят по пальцу-плексиметру удары средней силы. После этого палец-плексиметр устанавливают в симметричную надключичную ямку в такое же положение и наносят удары той же силы. Перкуторный звук оценивается в каждой точке перкуссии, и сравниваются звуки в симметричных точках;

г) затем проводят перкуссию по ключицам, которые являются в данном случае естественными плексиметрами (пальцем-молоточком наносят удары средней силы по середине ключицы);

д) на следующем этапе проводится перкуссия в подключичной области по трем межреберьям (I, II, III). При этом палец-плексиметр устанавливают в межреберье параллельно ребрам так, что середина средней фаланги пересекается среднеключичной линией.

Сравнительная перкуссия легких в боковых отделах:

а) положение больного - руки опущены;

б) положение врача - перед больным к нему лицом;

в) палец-плексиметр устанавливают на грудную клетку в подмышечной впадине (по межреберью) параллельно ребрам так, чтобы середина средней фаланги пересекалась среднеподмышечной линией. Проводят перкуссию симметричных боковых участков грудной клетки по межреберьям до VII включительно.

Сравнительная перкуссия легких сзади:

а) положение больного - руки скрещены на груди. Лопатки при этом расходятся, расширяя межлопаточное пространство;

б) положение врача - по левую руку больного;

в) сначала проводится перкуссия в надлопаточной области. Палец-плексиметр устанавливают горизонтально над остью лопатки параллельно ребрам;

г) затем переходят к перкуссии в межлопаточной области. Палец-плексиметр устанавливают вертикально параллельно позвоночнику. После каждого перкуторного удара слева и справа плексиметр постепенно передвигают вниз до угла лопатки;

д) после этого проводят сравнительную перкуссию в подлопаточной области по VII, VIII, IX межреберьям. Палец-плексиметр кладут горизонтально по межреберьям так, чтобы середина средней фаланги пересекалась лопаточной линией.

6. Алгоритм проведения аускультация легких:

1. В помещении должно быть тихо и тепло.
2. Легкие выслушивают в вертикальном положении больного (стоя или сидя), только при тяжелом состоянии больного можно выслушивать в лежачем положении.
3. Аускультация легких, так же как и перкуссия должна быть сравнительной.
4. Выслушивание легких, в отличие от перкуссии, проводится не по топографическим линиям, а по областям, начиная с надключичных областей (область верхушек легких), затем область больших грудных мышц и нижнелатеральные отделы передней поверхности грудной клетки (рис.22). При выслушивании подмышечных областей больного просят заложить руки за голову, далее выслушивают боковые поверхности грудной клетки. По задней поверхности аускультацию легких начинают с надостных областей (проекция верхушек легких сзади), затем выслушивают межлопаточную область, для этого больной должен скрестить руки на груди. Далее выслушиваются области ниже углов лопаток и нижнелатеральные отделы.
5. В каждой области аускультацию проводят «гнездным методом», т.е. трубку ставят не менее чем в 2-3 точках, так как оценить аускультативную картину в одной точке невозможно, затем точно так же проводят аускультацию на симметричном участке противоположной стороны.
6. В начале анализируют основные дыхательные шумы, при этом дыхание больного должно быть ровным через нос и средней глубины.
7. Затем просят больного дышать глубоко и через рот, при этом лучше выявляются побочные дыхательные шумы. С этой же целью, при необходимости, просят больного покашлять, быстро и резко выдохнуть.

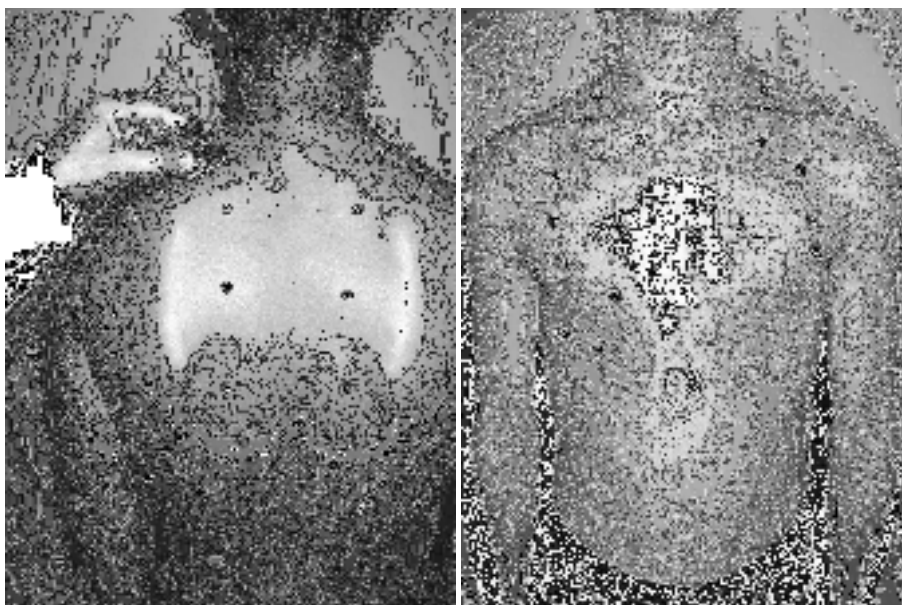


Рис. Точки аускультации легких спереди и сзади

7. Алгоритм определения границ сердца методом перкуссии.

Определение границ относительной тупости сердца

Выделяют правую, верхнюю и левую границы сердца.

При определении относительной тупости сердца сначала определяют правую границу, предварительно определив нижнюю границу правого легкого по срединно-ключичной линии. Затем поднимаются на одно межреберье выше (IV) и перкутируют от средне-ключичной линии по направлению к сердцу до перехода ясного легочного звука в притупленный, при этом палец-пlessиметр располагается вертикально. В норме правая граница находится по правому краю грудины или на 1 см кнаружи от него в 4-м межреберье.

Левая граница относительной тупости сердца определяется в том межреберье, где предварительно пальпируется верхушечный толчок. При этом палец-пlessиметр располагают вертикально кнаружи от верхушечного толчка и перемещают кнутри. Если верхушечный толчок не пальпируется, перкуссии проводят в 5-м межреберье от передней подмышечной линии вправо. В норме граница относительной тупости сердца располагается в 5-м межреберье на 1-1,5 см кнутри от срединно-ключичной линии.

При определении верхней границы относительной тупости сердца перкуссия проводится слева от ключицы вниз между стернальной и парастернальной линиями, палец-пlessиметр располагается параллельно искомой границе. В норме верхняя граница располагается на III ребре.

Определив границы относительной тупости сердца, измеряют его поперечный размер. Для этого линейкой измеряют расстояние от крайних точек относительной тупости сердца до передней срединной линии. В норме расстояние от правой границы относительной тупости (4-е межреберье) до передней срединной линии равно 3-4 см, от левой (5-е межреберье) – 8-9 см, сумма этих величин составляет поперечный размер сердца (11-13 см).

границы сердца	относительная тупость	абсолютная тупость
правая	4 межреберье по правому краю грудины	4 межреберье по левому краю грудины
верхняя	3 ребро слева	4 ребро слева
левая	5 межреберье на 1-1,5 см кнутри от среднеключичной линии	5 межреберье на 1-1,5 см кнутри от границы относительной тупости или совпадает с ней

Определение границ абсолютной тупости сердца

Правую границу абсолютной тупости определяют, установив палец-пlessиметр вертикально в IV межреберье кнаружи от границы относительной тупости и передвигая его влево до появления тупого звука (используют тишайшую перкуссию). В норме она расположена по левому краю грудины.

Левая граница абсолютной тупости определяется по V межреберью. Палец-пlessиметр устанавливают несколько кнаружи от левой границы

относительной тупости, перемещают его кнутри до появления тупого звука. В норме левая граница абсолютной тупости расположена на 1-1,5 см кнутри от границы относительной тупости или совпадает с ней.

Для определения верхней границы абсолютной тупости палец-плессиметр располагают кнаружи от верхней границы относительной тупости, передвигая его вниз между стеральной и парастеральной линиями. В норме она располагается на 4-м ребре.

8. Точки аускультации сердца:

первая точка — верхушка сердца, т.е. область верхушечного толчка или, если он не определяется, то левая граница сердца на уровне V межреберья (точка выслушивания митрального клапана и левого атриовентрикулярного отверстия); при проведении аускультации над верхушкой у женщины ее при необходимости предварительно просят поднять левую молочную железу;

вторая точка — II межреберье непосредственно у правого края грудины (точка выслушивания аортального клапана и устья аорты);

третья точка — II межреберье непосредственно у левого края грудины (точка выслушивания клапана легочной артерии и ее устья); вторую и третью точки принято объединять понятием "основание сердца";

четвертая точка — основание мечевидного отростка (точка выслушивания трехстворчатого клапана и правого атриовентрикулярного отверстия).

пятая точка — точка Боткина-Эрба — III межреберье у левого края грудины (дополнительная точка выслушивания аортального клапана, соответствующая его анатомической проекции).

9. Алгоритм измерения артериального давления на верхних конечностях

1. Измерение артериального давления (АД) должно проводиться в спокойном окружении после 5-минутного отдыха.

2. В течение 30 мин до измерения АД пациент не должен курить или пить кофе.

3. Манжета должна охватывать не менее 80% окружности плеча и покрывать 2/3 его длины. Использование слишком узкой или короткой манжеты ведет к завышению показателей АД, слишком широкой - к их занижению. Стандартная манжета (12-13 см в ширину и 35 см в длину) используется у лиц с нормальными и худыми руками. У лиц с мускулистыми или толстыми руками нужно применять манжету длиной 42 см; у детей до пяти лет - длиной в 12 см.

4. Размещают манжету посередине плеча на уровне сердца так, чтобы ее нижний край находился на 2-2,5 см выше локтевой ямки, а между манжетой и поверхностью плеча проходил палец.

5. При первом измерении АД рекомендуется сначала определить уровень систолического артериального давления (САД) пальпаторным методом. Для этого необходимо определить пульс на а. radialis и затем быстро накачать воздух в манжету до 70 мм рт. ст. Далее необходимо накачивать по 10 мм рт. ст. до значения, при котором исчезает пульсация на а. radialis. После этого начинают выпускать воздух из манжеты. Тот показатель, при котором появляется пульсация на а. radialis во время выпуска воздуха, соответствует САД. Такой пальпаторный метод определения помогает избежать ошибки, связанной с «аускультативным провалом» - исчезновением тонов Короткова сразу после их первого появления.

6. При измерении аускультативным методом воздуха накачивают на 20-30 см выше значений САД, которые были определены пальпаторно.

7. Выпускают воздух медленно - 2 мм в секунду - и определяют I фазу тонов Короткова (появление) и V фазу (исчезновение), которые отвечают САД и диастолического артериального давления (ДАД). При выслушивании тонов Короткова до очень низких значений или до 0, по ДАД считают уровень АД, фиксируется в начале V фазы. Значения АД округляют до ближайших 2 мм.

8. Измерение следует проводить не менее двух раз с интервалом 2-3 мин. При расхождении результатов более чем на 5 мм рт.ст., необходимо провести повторные измерения через несколько минут.

9. При первом измерении АД следует определять на обеих руках, а также в положении сидя, стоя и лежа. Учитываются более высокие значения, точнее соответствуют внутриартериальному АД.

10. Измерение АД на первой и пятой минутах после перехода в ортостаз необходимо обязательно проводить у пациентов пожилого возраста, пациентов с сахарным диабетом и во всех случаях наличия ортостатической гипотензии или при подозрении на нее.

10. Определение границ печени (перкуторно по Курлову).

Перкуссию проводят в положении больного лёжа на спине.

- По правой среднеключичной линии производят перкуссию от пупка до нижней границы печени и от ясного лёгочного звука вниз по межреберьям до появления печёночной тупости (следует напомнить, что границу перехода ясного или тимпанического звука в тупой отмечают по наружному краю

пальца – плессиметра, т.е. со стороны ясного или тимпанического звука). Соединив две точки, измеряют первый размер печени по Курлову. Обычно он составляет 9 см. Верхнюю границу печёночной тупости используют для определения двух других размеров.

- По срединной линии живота перкутируют вверх до появления печёночной тупости. Верхнюю границу по срединной линии определить сложно из-за расположения под кожей плотной грудины, гасящей перкуторные звуки, поэтому за верхнюю точку этого размера условно принимают точку, лежащую на одном уровне с верхней границей первого размера печёночной тупости (через эту точку проводят горизонталь до пересечения со срединной линией). Соединив эти точки, измеряют второй размер печени по Курлову, обычно составляющий 8 см.

- Третий размер печени по Курлову определяют при перкуссии вблизи левой рёберной дуги параллельно ей, начиная перкуссию приблизительно с передней подмышечной линии. Верхняя точка соответствует верхней точке второго размера печени по Курлову. Третий размер обычно составляет 7 см. Если печень увеличена, то первый большой размер обозначают дробью, в числителе которой - общий размер по правой среднеключичной линии, а в знаменателе – его часть, соответствующая размеру, выходящему за рёберную дугу вниз.

11. Алгоритм проведения пальпации селезенки.

Больной расположен на правом боку с несколько согнутой левой ногой и отведенной вперед левой рукой. Пальпация селезенки бимануальная: кисть левой руки ладонью укладывается на нижнюю часть грудной клетки на левую реберную дугу и слегка сдавливает эту зону, чтобы ограничить движение грудной клетки в стороны во время вдоха и усилить движение вниз диафрагмы и селезенки. Концевые фаланги 2-5 пальцев правой руки располагают параллельно переднему краю селезенки на 3см ниже его месторасположения, найденного при перкуссии. Второй и третий моменты пальпации – образование кожной складки и «карманов»: во время выдоха, когда расслабляется передняя брюшная стенка, кончики пальцев пальпирующей руки оттягивают кожу по направлению к пупку (образование кожной складки), а затем их погружают вглубь живота по направлению к левому подреберью (образование кармана). Четвертый момент – ощупывание селезенки: по завершению образования «кармана», которое осуществляется в конце выдоха, больного просят произвести глубокий вдох. Левая рука в это время слегка надавливает на нижнюю часть грудной клетки и левую реберную дугу, а пальцы пальпирующей руки несколько расправляются и делают небольшое встречное движение по направлению к селезенке. Если

селезенка увеличена, то она попадает в карман и дает определенное тактильное ощущение. В случае пальпации селезенки отмечают ее локализацию (в сантиметрах от края реберной дуги), консистенцию, форму и болезненность.

У здорового человека селезенка недоступна пальпации, поскольку передний ее край находится на 3-4 см выше реберной дуги, но если селезенка пальпируется даже у края реберной дуги, она уже увеличена в 1,5 раза.

12. Методика регистрации электрокардиограммы (3 – х канальный электрокардиограф).

ЭКГ регистрируют в специальном помещении, которое не должно находиться поблизости от источников электрического тока: электромоторов, физиотерапевтических и рентгеновских кабинетов, распределительных электрощитов, и так далее. Кушетка должна находиться на расстоянии как минимум 1.5 – 2 метра от проводов электрической сети. Целесообразно экранировать кушетку, подложив под пациента одеяло с вшитой металлической сеткой, которую следует заземлить.

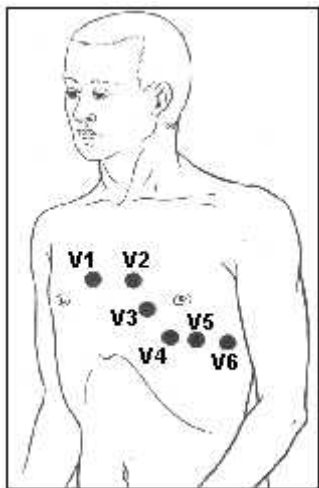
Исследование проводится после отдыха продолжительностью 15-20 минут, и не ранее чем спустя 30 минут после приема пищи. Пациент должен быть раздет до пояса, также следует оголить голени. Регистрация ЭКГ обычно проводится в положении пациента лежа на спине, что позволяет добиться максимального расслабления его мышц.

-На внутреннюю поверхность голеней и предплечий в их нижней трети при помощи резиновых лент следует наложить 4 пластинчатых электрода (или одноразовых электродов), на грудь установить 1 либо несколько (при многоканальной регистрации) грудных электродов, используя резиновую грушу – присоску (либо одноразовые электроды).

-Для улучшения качества ЭКГ и уменьшения количества наведенных токов, следует обеспечить хороший контакт электродов с кожей. Для этого необходимо обезжирить кожу спиртом в местах наложения электродов, нанести на электроды слой специального проводящего геля, который позволяет максимально снизить межэлектродное сопротивление. У некоторых пациентов наложение электродов возможно только после бритья участков кожи, на которых будут размещены электроды.

-К каждому электроду, расположенному на конечностях и грудной клетке, следует подключить провод электрокардиографа соответствующего цвета: правая рука – красный (R), левая рука – желтый (L), левая нога – зеленый (F), правая нога – черный (N), грудной электрод – белый цвет. Если используется 6-канальный электрокардиограф, который позволяет

одновременную регистрацию ЭКГ в 6 грудных отведениях, к V1 подключают провод красного цвета, к V2 – желтого цвета, к V3 – зеленого цвета, к V4 – коричневого цвета, к V5 – черного цвета и к V6 – синего либо фиолетового цвета. Грудные отведения, предложенные Wilson в 1934 году, локализованы следующим образом:



-V1 – активный электрод установлен в четвертом межреберном промежутке по правому краю грудины;

-V2 – активный электрод установлен в четвертом межреберном промежутке по левому краю грудины;

-V3 – активный электрод находится между вторым и четвертым электродами, приблизительно на уровне четвертого ребра по левой парастернальной линии;

-V4 – активный электрод установлен в пятом межреберном промежутке по левой среднеключичной линии;

-V5 – активный электрод размещен на том же горизонтальном уровне, что и V4 по левой передней подмышечной линии;

-V6 – активный электрод размещен на левой средней подмышечной линии на том же горизонтальном уровне, что и электроды отведений V4 и V5.

-Перед началом регистрации ЭКГ на всех каналах электрокардиографа следует установить одинаковое усиление электрического сигнала. Для этого в каждом электрокардиографе предусмотрена возможность подачи на гальванометр стандартного калибровочного напряжения 1 мВ. Обычно усиление каждого канала подбирается таким образом, чтобы напряжение 1 мВ вызывало отклонение гальванометра и регистрационной системы, соответствующее 10 мм. Для этого в положении переключателя отведений 0 регулируют усиление электрокардиографа и регистрируют калибровочный милливольт. При необходимости можно изменить усиление: уменьшить его

при слишком большой амплитуде зубцов ЭКГ (1 мВ = 5 мм), либо увеличить при их малой амплитуде (1 мВ = 15 либо 20 мм).

-Следует установить скорость регистрации ЭКГ нажав на кнопку скорости для выбора соответствующего параметра (25 мм/сек).

-Проверить качество наложения электродов, глядя на ЭКГ дисплей в отведениях I и II, переключая отведения клавишами со стрелками «вверх» и «вниз». При наличии значительных мышечных осцилляций, следует включить мышечный фильтр при помощи клавиши «фильтр».

-Регистрация ЭКГ осуществляется при спокойном дыхании. При использовании трехканального электрокардиографа, первоначально регистрируют ЭКГ в стандартных отведениях (I, II, III) потом в усиленных отведениях от конечностей (aVR, aVL, aVF) и в грудных отведениях (V1-V6). В каждом отведении регистрирую как минимум 5 сердечных циклов PQRS.

-Сразу же после окончания исследования на бумажной ленте указать фамилию, имя и отчество пациента, возраст, дату и время проведения исследования.

13. Анализ результатов электрокардиограммы.

В первую очередь определяют:

- Водитель ритма (ритм синусовый/ не синусовый);
- Ритмичность сердечных комплексов (ритм регулярный/не регулярный);
- Рассчитывают ЧСС;
- Определяют положение электрической оси сердца;
- Производят расчет продолжительности и амплитуды зубцов, продолжительности интервалов сердечного цикла;
- Определяют наличие признаков:
 - Гипертрофии предсердий и желудочков;
 - Нарушений автоматизма, возбудимости и проводимости;
 - Признаков коронарной недостаточности.

Диагностические критерии синусового ритма

- Присутствие зубца Р перед каждым комплексом QRS;
- Положительный зубец Р во II стандартном отведении;
- Во всех сердечных циклах одного отведения зубец Р должен быть одинаков по параметрам полярности, амплитуды, формы и продолжительности;
- Интервал Р-Q должен быть одинаков перед каждым желудочковым комплексом и нормальным по продолжительности (0.12 – 0.18 секунд).

Алгоритм подсчета ЧСС на ЭКГ

-Определить расстояние от R до R (в миллиметрах) в 4-5 последовательных циклах;

-Рассчитать среднее арифметическое значение найденного расстояния в миллиметрах;

-Подсчитать продолжительность среднего интервала R-R путем умножения среднего расстояния (в мм) на 0.02 (продолжительность интервала 1 мм при стандартной скорости ленты 50 мм/сек) либо 0.04 (продолжительность интервала 1 мм при стандартной скорости ленты 25 мм/сек);

-По продолжительности интервала R-R определить частоту сердечных сокращений (ЧСС) по формуле: $ЧСС = 60/R-R$.

Параметры зубцов и интервалов

Зубец P отображает электрическую активность (охват процессом деполяризации) предсердий. Амплитуда: 0.5 – 2.5 мм, продолжительность: 0.06 – 0.08 сек.

Зубец Q отражает возбуждение левой половины межжелудочковой перегородки. Продолжительность – не более 0.03 сек, амплитуда – не более $\frac{1}{4}$ амплитуды зубца R, который следует за ним в том же отведении.

Зубец R. Обусловлен возбуждением желудочков. Всегда положителен. Его амплитуда в различных отведениях зависит от положения электрической оси сердца. При нормальном положении электрической оси сердца наибольшая амплитуда отмечается во II стандартном отведении; в грудных отведениях амплитуда зубца R возрастает от отведения V1 к V4, а потом уменьшается в направлении левых грудных отведений. Продолжительность зубца составляет 0.05 – 0.08 секунд.

Зубец S обусловлен окончательным возбуждением левого желудочка. На ЭКГ встречается непостоянно, всегда отрицателен, наибольшая глубина отмечается в отведениях V1 и V2.

Комплекс QRS отражает полную деполяризацию желудочков; его продолжительность составляет 0.06 – 0.08 секунд (до 0.1 секунды).

Зубец T отражает реполяризацию желудочков. Амплитуда 3-8 мм, продолжительность 0.10 – 0.25 секунд.

Интервал P-Q – это время от начала зубца P до начала зубца Q (R). Отражает время прохождения импульса по предсердиям, атрио-вентрикулярному узлу, пучку Гиса и его ножкам, волокнам Пуркинье и до рабочего миокарда. Продолжительность в норме 0.12 – 0.18 секунд.

Сегмент ST – это отрезок между концом комплекса QRS и началом зубца T. Соответствует периоду полного охвата возбуждением обоих желудочков. В норме находится на изоэлектрической линии, но может быть

горизонтально приподнят над изоэлектрической линией на 0.5 мм, либо опущен под изолинию на 0.5 – 1 мм, а также косо приподнят на изоэлектрической линией в правых грудных отведениях.

Интервал R-R – это продолжительность всего сердечного цикла. В норме все интервалы R-R регулярны и отличие между ними составляет не более 0.15 сек (или 10%). Если продолжительность сердечного цикла (R-R) варьируется более значительно, то такой ритм называется нерегулярным.

Оценка ЭКГ при остром Q-инфаркте миокарда с локализацией в задней стенке левого желудочка:

- Наличие зубца Q в отведениях II, III, aVF
- подъем сегмента ST в отведениях II, III, aVF.

Специфичные лабораторные показатели, которые подтверждают развитие инфаркта миокарда

- Тропонин
- МВ-фракция креатинфосфокиназы.

Основные группы медикаментозных препаратов для оказания помощи при остром инфаркте миокарда

- Нитраты;
- Морфин (наркотические анальгетики);
- Ингибиторы АПФ;
- Антиагреганты;
- Прямые антикоагулянты;
- Коронарография с возможным стентированием

14. Анализ результатов Эхо– кардиографии.

Показатели	Норма, от – до
Левый желудочек	
- конечный диастолический диаметр	37 – 55, мм
- конечный систолический диаметр	26 – 37, мм
- диастолический объём	55 – 149, мм
- систолический объём	18 – 40, мм
- фракция выброса	55 – 65 %
- толщина задней стенки	9 – 11, мм
Толщина межжелудочной перегородки	9 – 10, мм
Правый желудочек	
- диаметр	7 – 26, мм
- толщина стенки	2 – 4, мм

Левое предсердие	20 – 36 (4), мм
Корень аорты	20 – 38, мм
Амплитуда раскрытия створок аортального клапана	17 – 25, мм
Устье лёгочной артерии	11 – 22, мм
Максимальные скорости по данным непрерывноволновой доплер – ЭхоКГ, м/с	
Трансмитральный кровоток	0.6 – 1.3
Транстрикуспидальный кровоток	0.3 – 0.7

15. Пульсоксиметрия. (определение сатурации кислорода).

Один из пальцев кисти вводят в зажим устройства. Перед исследованием следует убедиться что палец не загрязнен. После включения прибора на табло появляются цифры:

- частота сердечных сокращений (норма 60 – 90 сокращений);
- уровень насыщения крови кислородом (норма 95 – 100%).

16. Методика проведения спирографического исследования посредством пневмотахометрии.

Подготовка к исследованию: исследование проводят натощак либо спустя 2 часа после еды. Пациента просят не курить за 24 часа до спирографии, не употреблять алкоголь. За 30 минут до исследования необходимо исключить активные физические упражнения, посидеть в спокойной обстановке. Одежда на обследуемом должна быть комфортной и свободной, чтобы не стеснять движений грудной клетки. Отменить бронхолитики короткого действия за 4 часа до исследования после согласования с лечащим врачом. Если пациент пользуется ингалятором, следует взять его с собой. Иметь при себе носовой платок.

Методика выполнения: пациент сидит прямо в кресле, руки расположены на подлокотниках. Исследование выполняется с помощью спирометра, который предназначен как для выполнения спирографии, так и пневмотахометрии. На спирометр надевают одноразовый мундштук для каждого пациента, а на нос пациента - носовой зажим. После нескольких спокойных дыхательных циклов (вдох-выдох) пациент выполняет форсированный вдох и сразу же, не задерживая дыхание, форсированный выдох. При возникновении кашля исследование приостанавливают и продолжают через несколько минут. Появление кровохарканья или боли в грудной клетке требует прекращения пневмотахометрии. Процедуру повторяют несколько раз для получения нескольких результатов. Затем врач

оценивает графическое изображение, полученные показатели и формулирует заключение.

17. Алгоритм проведения интерпретации результатов пневмотахометрии: при пневмотахометрии оцениваются следующие параметры:

- Форсированная жизненная ёмкость лёгких (ФЖЕЛ): 70 – 80%.
- Объём форсированного выдоха за первую секунду (ОФВ1): не менее 70 % ФЖЕЛ.
- Индекс Тиффно: не менее 70—75 %.
- Максимальная объемная скорость воздуха на уровне выдоха 25% ФЖЕЛ (МОС25): не менее 60%.
- Максимальная объемная скорость воздуха на уровне выдоха 50% ФЖЕЛ (МОС50): не менее 60%.
- Максимальная объемная скорость воздуха на уровне выдоха 75% ФЖЕЛ (МОС75): не менее 60%.
- Средняя объемная скорость форсированного выдоха, вычисленная в интервале измерения от 25 до 75 % ФЖЕЛ (СОС25-75).
- ПОСвыд – пиковая объёмная скорость форсированного выдоха: 0,5 – 15 л/с.

При возникновении и прогрессировании хронической обструктивной болезни лёгких происходит постепенное снижение объёмно-скоростных показателей. Сначала поражаются мелкие бронхи (дистальные), что проявляется снижением МОС50, МОС75 и СОС25-75. Снижение показателя МОС25 указывает на прогрессирование обструкции и поражение проксимальных отделов дыхательных путей. Прогрессирующая обструкция бронхов проявляется снижением ОФВ1 и ФЖЕЛ. При выраженной бронхиальной обструкции снижается и ЖЕЛ.

18. Оценка результатов рентгенографии легких.

1. Определение формы грудной клетки: — обычная; — в виде колокола — бочкообразная и др.
2. Оценка объёма лёгких: — не изменен; — лёгкое или его часть увеличена; — уменьшена.
3. Установление состояния лёгочных полей: — прозрачны; — затемнение; — просветление.

4. Анализ лёгочного рисунка: — не изменён; — усилен; — ослаблен; — деформирован.

5. Анализ корней лёгких: — структурность; — ширина; -расположение; -увеличение лимфатических узлов; диаметр сосудов.

6. Выявление и описание патологических симптомов:

- Теневая картина: • затемнение; • просветление.
- Локализация: • по долям; • по сегментам.
- Размеры в сантиметрах (указывается не менее двух размеров).
- Форма: • округлая; • овальная; • неправильная; треугольная и т.д.
- Контуры: • ровные или неровные; • чёткие или нечёткие.
- Интенсивность: •слабая; • средняя; • высокая; •известковой плотности; • металлической плотности.
- Структура тени: • однородная; •неоднородная за счёт распада или известковых включений и др.
- Соотношение патологических изменений с окружающими тканями: • усиление лёгочного рисунка в окружающих тканях; • ободок просветления вокруг круглой тени за счёт оттеснения соседних тканей; • оттеснение или раздвигание бронхов или сосудов и т.д. • очаги отсева и т.д.

19. Алгоритм оценки результатов рентгенографии суставов.

общая характеристика рентгенограммы.

• Определение области исследования (коленный сустав, кости голени и голеностопного сустава, череп, кости таза и т.д.).

• Определение проекции по рентгенограмме (прямая, боковая, касательная, аксиальная).

I. Изучение кости:

- положение костей (не смещены, смещены);
- форма кости (соответствует анатомической, деформация, дополнительные костные разрастания, отсутствие участка кости и т.д.);
- размеры кости (обычные, удлинение, укорочение, атрофия, утолщение);
- контуры кости (ровные, вздутые, локальное отсутствие, неровность и т.д.);
- структура кости (не изменена, остеопороз, остеосклероз, деструкция, секвестрация);
- периостальная реакция (нет или есть в виде одной из форм периостита).

II. Изучение сустава:

- соотношение суставных поверхностей (не нарушено, вывих, подвывих);

- состояние рентгеновской суставной щели (не изменено, равномерное или неравномерное сужение, расширение, исчезновение);

- состояние замыкательных пластинок апофизов (не нарушено, истончение, уплотнение, деструкция);

III. Изучение мягких тканей (без изменений, увеличение, уменьшение, дополнительные тени или просветления).

IV. Заключение о характере патологических изменений.

20. Алгоритм определения индекса массы тела с помощью по формуле: соотношение роста и весу.

Измерение массы тела проводят на медицинских весах с точностью до 100г. Плоскость весов устанавливается горизонтально полу. Пациент должен встать на середину плоскости весов и не двигаться во время измерения. Рост измеряется с помощью ростомера. Исследуемый должен встать на его плоскость спиной к стойке со шкалой, касаясь ее тремя точками: пятками, ягодицами и позвоночником на уровне линии, соединяющей нижний угол лопаток. Голова должна быть слегка наклонена, таким образом, чтобы внешний край наружного слухового прохода и нижний край орбиты были расположены на одной линии, параллельной полу. Лицо, которое проводит измерение, становится с боку от исследуемого и опускает на голову планшетку, которая движется по сантиметровой шкале. Отсчет проводится по нижнему краю планшетки.

Индекс массы тела определяют по формуле:

$2,$

где: m — масса тела в килограммах, h — рост в метрах, и измеряется в кг/м².

Показатель индекса массы тела разработан бельгийским социологом и статистиком Адольфом Кетеле.

21. Техника промывания желудка.

Оснащение: два стерильных желудочных зонда (общая длина 140 см., внутренний диаметр 14мм., для взрослых), стеклянная трубка соединяющая зонды, стеклянная воронка емкостью 0,5-1 л., полотенце, салфетки, стерильная емкость для промывных вод, емкость с водой комнатной

температуры-10 л., таз для промывных вод, непромокаемый фартук-2 шт., стерильные перчатки латексные, стерильное вазелиновое масло (глицерин), зажим, стерильная емкость для сбора промывных вод для исследования (200 мл.).

Подготовка к манипуляции:

1. Подготовить необходимое оснащение.
2. Надеть непромокаемые фартуки на себя и пациента.
3. Провести деkontаминацию рук, надеть перчатки.
4. Усадить пациента на стул, голову слегка наклонить вперед.
5. Приставить таз к ногам пациента.

Выполнение манипуляции:

1. Определить расстояние, на которое следует ввести зонд (от козелка уха до передней поверхности верхних резцов и до пупка).
2. Соединить зонды стеклянной трубкой.
3. Методом полива обработать слепой конец зонда стерильным глицерином.

Примечание: при появлении позывов на рвоту процедуру можно приостановить и по рекомендовать пациенту глубоко дышать носом и делать глотательные движения.

4. Поместить зонд на корень языка, и предложив пациенту делать глотательные движения, ввести желудочный зонд до установленной отметки в желудок.
5. Присоединить к зонду воронку и опустить ее ниже уровня колен пациента (немного наклонив ее). Собрать содержимое из стерильную емкость для исследования.
6. Налить в воронку 1 л. воды.
7. Медленно поднять воронку вверх выше головы пациента, как только вода достигнет уровня устья воронки, опустить воронку до уровня колен не допуская выливания воды полностью.
8. Повторить пункт 7 дважды и вылить промывные воды в стерильную емкость (если необходимо взять промывные воды на исследование). При подозрении на отравление прижигающими ядами берут сразу же 1-ую порцию промывных вод.
9. Повторять п.п. 6,7., но воду выливать в таз для промывных вод (использовать все 10 л. воды), до чистых промывных вод.

Завершение манипуляции

1. По окончании процедуры отсоединить воронку и извлечь зонд из желудка, обернув его салфеткой.
2. Поместить загрязненные предметы в емкость с дезинфицирующим раствором.

3. Помочь пациенту прополоскать рот чистой водой, при необходимости умыться и занять удобное положение.
4. Провести дезинфекцию промывных вод в емкости;
5. Снять перчатки. Провести деkontаминацию рук.
6. Сделать запись о проведении процедуры и регистрации пациента в листе врачебных назначений.

22. Техника внутривенной инъекции

Техника наложения жгута:

1. Взять жгут, подвести его под плечо на 5 см. выше локтевой ямки.
2. Открываем замок и снимаем жгут.

Правила наложения жгута:

1. Накладывать жгут выше места инъекции на 10 см.
2. При наложении жгута пульс не должен пропадать на лучевой артерии (если пульсация отсутствует - значит пережата не только вена, но и артерия). Необходимо ослабить жгут.

Жгут накладывают непосредственно перед самой инъекцией.

Оснащение: манипуляционный столик, лоток почкообразный стерильный-1 шт., лоток нестерильный-1 шт., жгут венозный-1 шт., шприц инъекционный однократного применения 10,0-20,0 мл.; длина иглы 38-40 мм.-1шт., непрокальваемый контейнер для транспортировки использованных шприцев-1 шт., ампулы лекарственных препаратов назначенных врачом и растворители к ним, пилка для ампул, пробирки, бикс с перевязочным материалом, жидкое мыло, подушка клеёнчатая-1шт., салфетка под резиновый жгут-1 пара, перчатки стерильные-1пара, защитный экран (очки), маска, салфетки или ватные шарики, дезинфицирующие средства.

I. Подготовка к манипуляции.

1. Приготовить все необходимое для проведения процедуры.
2. Установить доброжелательные отношения с пациентом.
3. Уточнить информированность пациента о лекарственном средстве и получить его согласие на проведение манипуляции.
4. Надеть маску.
5. Обработать руки гигиеническим способом и надеть перчатки.
6. Проверить пригодность лекарственного средства (название, дозу, срок годности, физическое состояние).
7. Еще раз убедиться в соответствии лекарственного препарата с назначениями врача.

8. Обработать шейку ампулы (крышку флакона) шариками со спиртом двукратно.
9. Подготовить шприц и иглу для набора препарата.
10. Набрать в шприц необходимое количество назначенного лекарственного средства, затем в этот же шприц набрать рас творителя до полного объема шприца или по назначению врача. Использованные иглы поместить в дез. раствор.
11. Надеть на конус шприца иглу для внутривенной инъекции, выпустить воздух. Поместить в крафтпакет.
12. Приготовить не менее 5-ти шариков, смоченных спиртом и поместить на стерильный лоток или крафт-пакет.

II. Выполнение процедуры.

13. Предложить пациенту лечь или при необходимости помочь ему в этом. Освободить место для инъекции (место локтевой вены).
14. Под локоть пациента подложить клеенчатый валик. Наложить жгут на плечо пациента на 5 см выше локтевого сгиба, покрытое салфеткой (или его одеждой).
- Примечание:* при наложении жгута пульс на лучевой артерии не должен изменяться. Кожные покровы ниже места наложения жгута багровеют, вена набухает. При ухудшении наполнения пульса жгут необходимо ослабить.
15. Попросить пациента поработать кулаком (сжать - разжать)
16. Обработать перчатки антисептиком.
17. Исследовать вену пациента.
18. Обработать место инъекции шариком со спиртом от дистальному конца конечности к проксимонного (снизу-вверх), площадью 10^2 см.
19. Взять шприц в правую руку так, чтобы указательный палец фиксировал муфту иглы сверху, проверить проходимость иглы и отсутствие воздуха в шприце.
20. Обработать место инъекции шариком со спиртом, попросить пациента зажать кулак.
21. Зафиксировать вену большим пальцем левой руки ниже места укола, проколоть кожу (игла срезом вверх под углом 45°) и войти в вену на $1/3$ длинны иглы.
22. Оттянуть поршень на себя, убедиться в появлении крови в шприце.
23. Попросить пациента разжать кулачок, развязать жгут левой рукой, потянув за один из свободных концов.
24. Еще раз потянуть поршень на себя, убедиться, что игла находится в вене.
25. Не меняя рук, левой рукой нажать на поршень и медленно ввести лекарство, наблюдая состояние пациента.

26. Приложив шарик со спиртом к месту инъекции, извлечь иглу, попросить пациента согнуть руку в локте и подержать ватку со спиртом 5 минут (затем этот шарик поместить в дез. раствор).

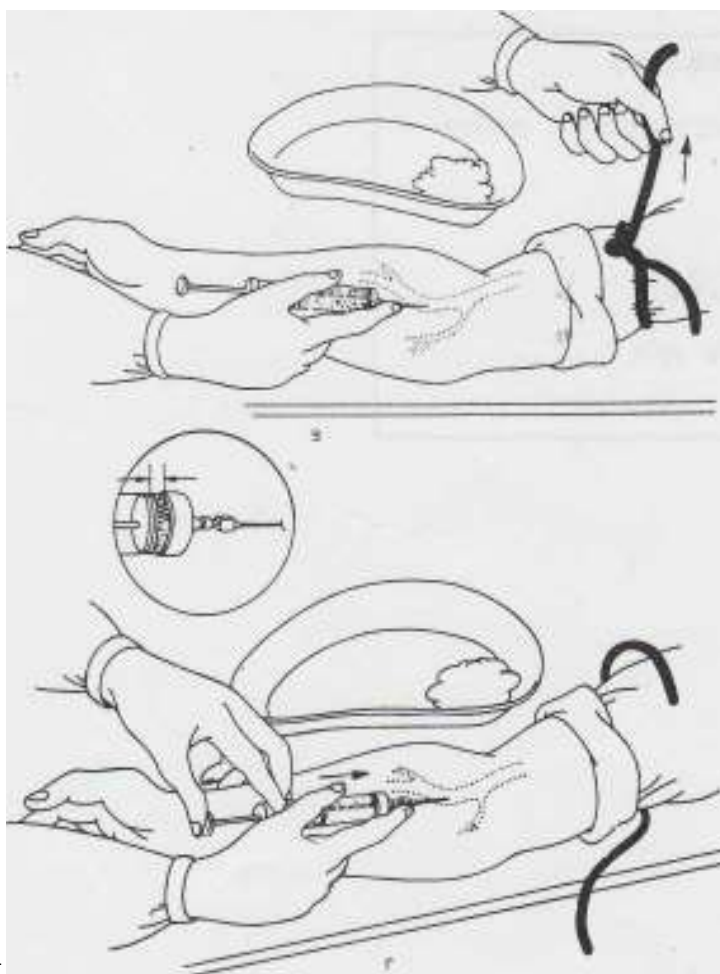
III Окончание процедуры.

27. В емкости с дез. раствором промыть шприц вместе с иглой. Затем иглу и шприц поместить в разные емкости с дез. растворами, так, чтобы каналы были заполнены дез. раствором.

28. Снять перчатки, погрузить их в дез. раствор.

29. Вымыть и осушить руки.

30. Сделать запись о выполнении процедуры в листе назначений.



23. Алгоритм действий, как правильно использовать глюкометр

Для увеличения притока крови к пальцам встряхивают рукой.

Тщательно вымывают кисти, палец обрабатывают раствором антисептика (70% раствор спирта).

В специальное отверстие на приборе вставляют тест-полоску до упора (обычно слышен характерный щелчок).

Осуществляют прокол пальца специальным скарификатором или автоматической ручкой-прокалывателем.

Каплю крови наносят на тест-полоску.

Дожидаются появления результата на дисплее (в зависимости от модели глюкометра следует подождать от 5 до 40 секунд).

Извлекают использованную тест-полоску и утилизируют ее.

Краткая инструкция по применению глюкометра

Перед его применением необходимо установить базовые настройки (дата и время, язык устройства, ед. измерения).

Затем необходимо указать диапазон измерения (нижнее и верхнее значение концентрации сахара) и провести первичную калибровку глюкометра (калибровочной жидкостью).

Для каждого прибора есть свои правила указанные инструкции, но общие положения необходимо выполнять, такие как гигиена рук, они должны быть чистыми, прокол пальца осуществляется специальным скарификатором, тест-полоску вставляют в прибор до упора (после использования необходимо утилизировать), результаты использования глюкометра происходят в диапазоне от 5 до 40 секунд.

24. Алгоритм использования автоматического наружного дефибриллятора

1. Начать СЛР по алгоритму. Если спасатель один, и в распоряжении уже имеется автоматический наружный дефибриллятор – начать СЛР с использования АНД.

2. Как только на место происшествия доставлен автоматический наружный дефибриллятор:

- включить автоматический наружный дефибриллятор и наложить электроды на грудную клетку пострадавшего. При наличии второго спасателя во время наложения электродов следует продолжать непрерывные компрессии грудной клетки. Следовать голосовым и визуальным командам автоматического наружного дефибриллятора;
- убедиться, что во время анализа ритма никто не прикасается к пострадавшему – это может нарушить алгоритм анализа ритма;
- автоматический наружный дефибриллятор проводит автоматизированный анализ ритма пострадавшего по специально разработанному компьютерному

алгоритму: ФЖ и ЖТ без пульса распознаются как ритмы, требующие дефибрилляции.

- +• если дефибрилляция показана (**ФЖ или ЖТ без пульса**), убедиться, что никто не прикасается к пострадавшему, после соответствующего звукового сигнала нажать на кнопку; после нанесения разряда продолжить СЛР в соотношении 30:2 без промедления; также следовать голосовым и визуальным командам автоматического наружного дефибриллятора;
- если дефибрилляция не показана, продолжить СЛР в соотношении 30:2 без промедления, следовать голосовым и визуальным командам автоматического наружного дефибриллятора.