

1. Алгоритм оцінки результатів «загального аналізу крові» у хворих з анемією.

Показник	Залізодефіцитна анемія	B12 – фолієво – дефіцитна анемія
Гемоглобін	знижений	підвищений
Кольоровий показник	<0,85	>1,15
Ретикулоцити	підвищені	знижені
ШОЕ	збільшено	---
Рівень сировоткового залізу	знижений	---
Рівень B12/фолієва кислота	---	знижений
Примітка	мікроцитоз, анізоцитоз, поїкілоцитоз	макроцитоз, мегалоцитоз

2. Оцінка результатів «загального аналізу сечі»

Показник	Референтне значення
Колір	Від світлого до янтарно-жовтого
Прозорість	Прозора
Щільність	1.003 – 1.040
pH рідини	5.5 – 7.0
Хімічні властивості	
Білок (г/л)	Немає
Глюкоза	Немає
Кетонові тіла	Немає
Уробіліноген	Немає
Нітрити	Немає
Білірубін	Немає
Мікроскопічне дослідження	
Епітелій плоский	Немає
Епітелій перехідний	Немає
Епітелій нирковий	Немає
Лейкоцити	0 - 5
Еритроцити	0 - 2
Циліндри гіалінові	Немає
Циліндри зернисті	Немає
Циліндри еритроцитарні	Немає

Аморфні фосфати	Немає
Кристали сечової кислоти	Немає
Оксалати	Немає
Аморфні урати	Немає
Гриби	Немає
Слиз	У невеликій кількості
Бактерії	Немає

3. Оцінка результатів «біохімічного дослідження крові» (основні показники гомеостазу).

Основні показники	Межі коливань
Глюкоза	3.05 – 6.38 ммоль/л
Глікований гемоглобін	4.8 – 5.9 %
Загальний білок	66 – 87 г/л
Альбумін	35 – 50 г/л
Аланінамінотрансфераза (АлТ)	0.1 – 0.68 ммоль/ч·л
Аспаратамінотрансфераза (АсТ)	0.1 – 0.45 ммоль/ч·л
Лужна фосфатаза	50 – 130 ммоль/ч·л
Амілаза	200 - 800 Ед/л
Загальний білірубін	3.4 – 20.5 мкмоль/л
Прямий білірубін	5.1 мкмоль/л
Непрямий білірубін	8.6 мкмоль/л
Креатинін	М. 40 – 115 мкмоль/л, Ж. 44 – 97 мкмоль/л
Сечовина	М. 3.8 – 7.3 ммоль/л, Ж. 2.2 – 6.7 ммоль/л
Сечова кислота	М. 180 – 420 мкмоль/л, Ж. 180 – 340 мкмоль/л
Фібриноген	2.5 – 4.0 г/л
Залізо	М. 5.5 – 25.8 мкмоль/л, Ж. 4.4 – 27.9 мкмоль/л
Холестерин	2.58 – 5.85 ммоль/л
Тригліцериди	0.11 – 5.65 ммоль/л
Тироксин загальний	65 – 160 нмоль/л
Тироксин вільний	9 – 25 пмоль/л
Трийодтиронин загальний	1.17 – 2.5 нмоль/л
Трийодтиронин вільний	4 – 8 пмоль/л

Креатинфосфокіназа (КФК)	0 – 150 Е/л
МВ – КФК	0 – 12 Е/л
Кардиоспецифічний тропонін	0.01 – 0.1 нг/мл

4. Методика пальпації щитоподібної залози.

Лікар розташовується спереду від пацієнта. Перед пальпацією оглядають ділянки щитоподібної залози, з метою виявлення видимого її збільшення. Спочатку виконують пальпацію перешийку щитовидної залози легкими рухами великого пальця правої руки зверху вниз, а потім бічні частки, проникаючи за внутрішні краї грудино-ключично-соскоподібного м'язів. Можна попросити зробити пацієнта ковтальний рух, що полегшує пальпацію.

Пальпацію долей щитоподібної залози можна проводити зігнутими пальцями обох рук (2 і 3 пальці), проникаючи за внутрішні краї грудино-ключично-соскоподібного м'язу, і доходять до задньо-латеральної поверхні бічних долей залози. У цьому випадку лікар розташовується позаду хворого.

Методом пальпації визначають наступні параметри:

- положення,
- розміри (ступінь збільшення щитовидної залози),
- консистенція (наявність або відсутність вузлів),
- хворобливість,
- зміщуваність.

У здорової людини щитовидна залоза при пальпації не збільшена, еластична, безболісна, рухома.

При дифузному збільшенні щитовидної залози пальпаторно визначається гладка поверхня м'якої консистенції. При вузловій формі зоба визначається вузлувате щільне утворення в області щитоподібної залози. При гострому і під гострому тиреоїдиті щитоподібна залоза еластична збільшена і болюча. При злоякісному ураженні щитовидна залоза стає щільною і може втрачати рухливість.

Ступінь збільшення щитовидної залози:

I ступінь - збільшений перешийок щитоподібної залози, який явно прощупується і визначається при ковтанні.

II ступінь - добре визначаються частки залози і перешийок як при пальпації, так і при ковтанні.

III ступінь - щитоподібна залоза заповнює передню поверхню шиї, згладжує її контури і видно при огляді (коротка шия).

IV ступінь - форма шиї різко змінена, збільшена щитоподібна залоза виступає у вигляді пухлини.

V ступінь - щитовидна залоза дуже великих розмірів.

5. Алгоритм проведення перкусії легень.

Порівняльна перкусія легень спереду:

а) положення хворого - руки опущені;

б) положення лікаря - спереду і праворуч від хворого;

в) перкусія спереду починається з верхівок. Для цього треба встановити палець-плессиметр в надключичну ямку паралельно ключиці. Середньоключична лінія повинна перетинати середину середньої фаланги пальця плессиметра. Пальцем-молоточком наносять по пальцю-плессиметру удари середньої сили. Після цього палець-плессиметр встановлюють в симетричну надключичну ямку в таке ж становище і завдають ударів тієї ж сили. Перкуторний звук оцінюється в кожній точці перкусії, і порівнюються звуки в симетричних точках;

г) потім проводять перкусію по ключиць, які є в даному випадку природними плессиметр (пальцем-молоточком наносять удари середньої сили по середині ключиці);

д) на наступному етапі проводиться перкусія в підключичної області за трьома міжребер'ям (I, II, III). При цьому палець-плессиметр ставлять на міжребер'ї паралельно ребрам так, що середина середньої фаланги перетинається середньоключичною лінією.

Порівняльна перкусія легень в бічних відділах:

а) положення хворого - руки опущені;

б) положення лікаря - перед хворим до нього обличчям;

в) палець-плессиметр встановлюють на грудну клітку в пахвовій западині (по міжребір'ю) паралельно ребрам так, щоб середина середньої фаланги перетиналася середньопідпахвовою лінією. Проводять перкусію симетричних бічних ділянок грудної клітки по міжребер'ям до VII включно.

Порівняльна перкусія легень ззаду:

а) положення хворого - руки схрещені на грудях. Лопатки при цьому розходяться, розширюючи міжлопатковий простір;

б) положення лікаря - по ліву руку хворого;

в) спочатку проводиться перкусія в надлопатковій області. Палець-плессиметр встановлюють горизонтально над остю лопатки паралельно ребрам; г) потім переходять до перкусії в міжлопатковій області. Палець-плессиметр встановлюють вертикально паралельно хребту. Після кожного

перкуторного удару зліва і справа плессіметр поступово пересувають вниз до кута лопатки;

д) після цього проводять порівняльну перкусію в підлопатковій області по VII, VIII, IX міжребер'ям. Палець-плессіметр кладуть горизонтально по міжребер'ям так, щоб середина середньої фаланги перетиналася лопатковою лінією.

6. Алгоритм проведення аускультатії легень.

1. У приміщенні повинно бути тихо і тепло.

2. Легені вислуховують у вертикальному положенні хворого (стоячи або сидячи), тільки при важкому стані хворого можна вислуховувати в лежачому положенні.

3. Аускультатія легень, так само як і перкусія повинна бути порівняльною.

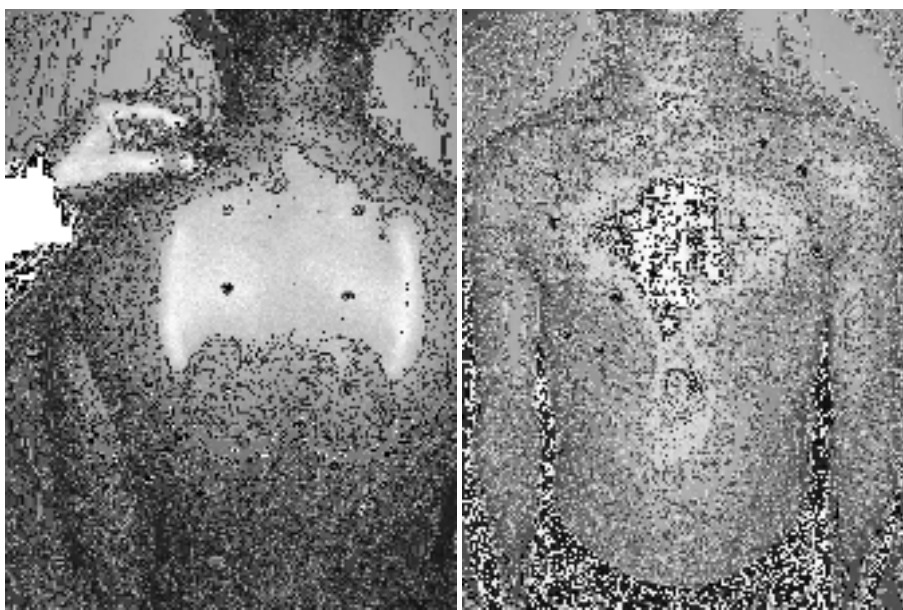
4. Вислуховування легень, на відміну від перкусії, проводиться не по топографічним лініях, а по областям, починаючи з надключичних областей (область верхівок легких), потім область великих грудних м'язів і нижньолатеральні відділи передньої поверхні грудної клітки. При вислуховуванні пахових областей хворого просять закласти руки за голову, далі вислуховують бічні поверхні грудної клітки.

За задній поверхні аускультатію легень починають з надостних областей (проекція верхівок легких ззаду), потім вислуховують міжлопаткову область, для цього хворий повинен схрестити руки на грудях. Далі вислуховуються області нижче кутів лопаток і нижньолатеральні відділи.

5. У кожній області аускультатію проводять «гніздовим методом», тобто трубку ставлять не менш ніж в 2-3 точках, так як оцінити аускультативну картину в одній точці неможливо, потім точно так же проводять аускультатію на симетричному ділянці протилежного боку.

6. На початку аналізують основні дихальні шуми, при цьому дихання хворого повинно бути рівним через ніс і середньої глибини.

7. Потім просять хворого дихати глибоко і через рот, при цьому краще



виявляються побічні дихальні шуми. З цією ж метою, при необхідності, просять хворого покашляти, швидко і різко видихнути.

Точки аускультатії легень спереду та ззаду.

7. Алгоритм визначення меж серця методом перкусії.

Виділяють праву, верхню і ліву межу серця. Пацієнт знаходиться в вертикальному положенні.

При визначенні відносної тупості серця спочатку визначають праву межу, попередньо визначивши нижню межу правої легені по серединно-ключичній лінії. Потім піднімаються на одне міжребір'я вище (IV) і перкутують від середньо-ключичній лінії у напрямку до серця до переходу ясного легеневого звуку до притупленого, при цьому палець-плессіметр розташовується вертикально. У нормі права межа знаходиться по правому краю грудини або на 1 см назовні від нього в 4-му міжребер'ї.

Ліва межа відносної тупості серця визначається в тому міжребер'ї, де попередньо пальпується верхівковий поштовх. При цьому палець-плессіметр розташовують вертикально назовні від верхівкового поштовху і переміщують досередини. Якщо верхівковий поштовх не пальпується, перкусію проводять в 5-му міжребер'ї від передньої пахвовій лінії вправо. У нормі межа відносної тупості серця розташовується в 5-му міжребер'ї на 1-1,5 см досередини від серединно-ключичної лінії. При визначенні верхньої межі відносної тупості серця перкусія проводиться зліва від ключиці вниз між стернальною і парастернальною лініями, палець-плессіметр розташовується паралельно шуканої кордоні. У нормі верхня межа розташовується на III ребрі.

Визначивши межі відносної тупості серця, вимірюють його поперечний розмір. Для цього лінійкою вимірюють відстань від крайніх точок відносної тупості серця до передньої серединної лінії. У нормі відстань від правої межі відносної тупості (4-е міжребер'ї) до передньої серединної лінії одно 3-4 см, від лівої (5-е міжребер'ї) - 8-9 см, сума цих величин становить поперечний розмір серця (11-13 см).

границі серця	Відносна тупість	абсолютна тупість
права	4 міжребер'я по правому краю грудини	4 міжребер'я по левому краю грудини
верхня	3 ребро зліва	4 ребро зліва
ліва	5 міжребір'я на 1-1,5 см досередини від от середньоключичної лінії	5 міжребір'я на 1-1,5 см досередини від межі відносної тупості або співпадає з нею

Визначення меж абсолютної тупості серця.

Праву межу абсолютної тупості визначають, встановивши палець-плессіметр вертикально в IV міжребер'ї назовні від межі відносної тупості і пересуваючи його вліво до появи тупого звуку (використовують найтихішу перкусію). У нормі вона розташована по лівому краю груднини.

Ліва межа абсолютної тупості визначається по V міжребер'ю. Палець-плессіметр встановлюють кілька назовні від лівої межі відносної тупості, переміщують його досередини до появи тупого звуку. У нормі ліва межа абсолютної тупості розташована на 1-1,5 см досередини від межі відносної тупості або збігається з нею.

Для визначення верхньої межі абсолютної тупості палець-плессіметр розташовують назовні від верхньої межі відносної тупості, пересуваючи його вниз між стернальною і парастернальною лініями. У нормі вона розташовується на 4-му ребрі.

8. Точки аускультції серця.

Лікар розташовується спереду від пацієнта, та просить оголити грудну клітину.

перша точка - верхівка серця, тобто область верхівкового поштовху або, якщо він не визначається, то ліва межа серця на рівні V міжребер'я (точка вислуховування мітрального клапана і лівого атріовентрикулярного отвору); при проведенні аускультції над верхівкою у жінки її при необхідності попередньо просять підняти ліву молочну залозу;

друга точка - II межребер'є безпосередньо біля правого краю груднини (точка вислуховування аортального клапана і гирла аорти);

третя точка - II межребер'є безпосередньо біля лівого краю груднини (точка вислуховування клапана легеневої артерії і її гирла);

другу і третю точки прийнято об'єднувати поняттям "основа серця";

четверта точка - основа мечеподібного відростка (точка вислуховування тристулкового клапана і правого атріовентрикулярного отвору).

п'ята точка - точка Боткіна-Ерба - III міжребер'ї біля лівого краю груднини (додаткова точка вислуховування аортального клапана, відповідна його анатомічної проекції).

9. Методика вимірювання артеріального тиску.

1. Вимірювання артеріального тиску (АТ) має проводитися в спокійному оточенні після 5-хвилинного відпочинку.

2. Протягом 30 хв до вимірювання артеріального тиску пацієнт не повинен курити чи пити каву.

3. Манжета повинна охоплювати не менше 80% окружності плеча і покривати 2/3 його довжини. Використання занадто вузької або короткої манжети веде до завищення показників АТ, занадто широкої - до їх заниження. Стандартна манжета (12-13 см в ширину і 35 см в довжину) використовується у осіб з нормальними і худими руками. У осіб з мускулистими або товстими руками потрібно застосовувати манжету довжиною 42 см; у дітей до п'яти років - довжиною в 12 см.

4. Розміщують манжету посередині плеча на рівні серця так, щоб її нижній край знаходився на 2-2,5 см вище ліктьової ямки, а між манжетою і поверхнею плеча проходив палець.

5. При першому вимірюванні АТ рекомендується спочатку визначити рівень систолічного артеріального тиску (САТ) пальпаторним методом. Для цього необхідно визначити пульс на а. radialis і потім швидко накачати повітря в манжету до 70 мм рт. ст. Далі необхідно накачувати по 10 мм рт. ст. до значення, при якому зникає пульсація на а. radialis. Після цього починають випускати повітря з манжети. Той показник, при якому з'являється пульсація на а. radialis під час випуску повітря, відповідає САТ. Такий пальпаторний метод визначення допомагає уникнути помилки, пов'язаної з «аускультативним провалом» - зникненням тонів Короткова відразу після їх першої появи.

6. При вимірюванні аускультативним методом повітря накачують на 20-30 см вище значень САТ, які були визначені пальпаторно.

7. Випускають повітря повільно - 2 мм в секунду - і визначають I фазу тонів Короткова (появу) і V фазу (зникнення), які відповідають САТ і діастолічного артеріального тиску (ДАТ). При вислуховуванні тонів Короткова до дуже низьких значень або до 0, по ДАТ вважають рівень АТ, фіксується на початку V фази. Значення АТ округлюють до найближчих 2 мм.

8. Вимірювання слід проводити не менше двох разів з інтервалом 2-3 хв. При розбіжності результатів більш ніж на 5 мм рт.ст., необхідно провести повторні вимірювання через кілька хвилин.

9. При першому вимірюванні АТ слід визначати на обох руках, а також в положенні сидячи, стоячи і лежачи. Враховуються більш високі значення, точніше відповідають АТ.

10. Вимірювання артеріального тиску на першій та п'ятій хвилинах після переходу в ортостаз необхідно обов'язково проводити у пацієнтів

похилого віку, пацієнтів з цукровим діабетом і в усіх випадках наявності ортостатичної гіпотензії або при підозрі на неї.

10. Визначення меж печінки (перкуторно по Курлову).

Перкусію проводять в положенні хворого лежачи на спині.

- По правій середньоключичній лінії проводять перкусію від пупка до нижньої межі печінки та від ясного легеневого звуку вниз по міжребір'ї до появи печінкової тупості (слід нагадати, що межа переходу від ясного або тимпанічного звуку в тупий відзначають по зовнішньому краю пальця - плесиметра, тобто з боку ясного або тимпанічний звуку). Поєднавши дві точки, вимірюють перший розмір печінки по Курлову. Зазвичай він становить 9 см. Верхню межу печінкової тупості використовують для визначення двох інших розмірів.

- По серединній лінії живота перкутують вгору до появи печінкової тупості. Верхню межу по серединній лінії визначити складно через розташування під шкірою щільною грудини, що гасить перкуторні звуки, тому за верхню точку цього розміру умовно приймають точку, що лежить на одному рівні з верхньою межею першого розміру печінкової тупості (через цю точку проводять горизонталь до перетину з серединною лінією). Поєднавши ці точки, вимірюють другий розмір печінки по Курлову, зазвичай становить 8 см.

- Третій розмір печінки по Курлову визначають при перкусії поблизу лівої реберної дуги паралельно їй, починаючи перкусію приблизно з передньої пахвовій лінії. Верхня точка відповідає верхній точці другого розміру печінки по Курлову. Третій розмір зазвичай складає 7 см. Якщо печінка збільшена, то перший великий розмір позначають дробом, в чисельнику якого - загальний розмір по правій середньоключичній лінії, а в знаменнику - його частина, що відповідає розміру, що виходить за реберної дугу вниз.

11. Алгоритм проведення пальпації селезінки.

Хворий розташований на правому боці з дещо зігнутою лівою ногою та відведеної вперед лівою рукою Пальпація селезінки бімануальна: кисть лівої руки плазом укладається на нижню частину грудної клітки на ліву реберну дугу і злегка здавлює цю зону, щоб обмежити рух грудної клітини в сторони під час вдиху і посилити рух вниз діафрагми і селезінки. Кінцеві фаланги 2-5 пальців правої руки розташовують паралельно передньому краю селезінки на

3 см нижче його розташування, знайденого при перкусії. Другий і третій моменти пальпації - освіту шкірної складки і «кишень»: під час видиху, коли розслабляється передня черевна стінка, кінчики пальців пальпують руки відтягують шкіру у напрямку до пупка (освіта шкірної складки), а потім їх занурюють вглиб живота у напрямку до лівого підребер'я (утворення кишені). Четвертий момент - обмацування селезінки: по завершенню освіти «кишені», яке здійснюється в кінці видиху, хворого просять зробити глибокий вдих. Ліва рука в цей час злегка натискає на нижню частину грудної клітки і ліву реберну дугу, а пальці пальпуючої руки кілька розправляються і роблять невеликий зустрічний рух у напрямку до селезінки. Якщо селезінка збільшена, то вона потрапляє в кишеню і дає певне тактильне відчуття. У разі пальпації селезінки відзначають її локалізацію (в сантиметрах від краю реберної дуги), консистенцію, форму і болісність.

У здорової людини селезінка недоступна пальпації, оскільки передній її край знаходиться на 3-4 см вище реберної дуги, але якщо селезінка пальпується навіть у краю реберної дуги, вона вже збільшена в 1,5 рази.

12. Методика реєстрації електрокардіограми (3 - х каналний електрокардіограф).

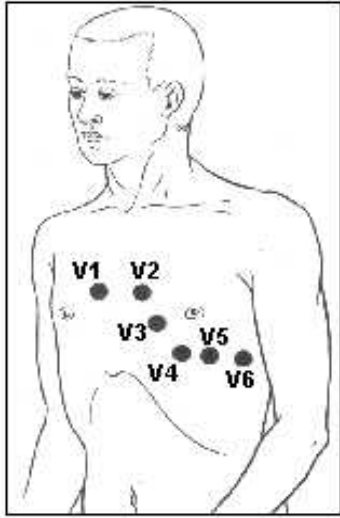
ЕКГ реєструють у спеціальному приміщенні, яке не повинно знаходитися поблизу від джерел електричного струму: електромоторів, фізіотерапевтичних і рентгенівських кабінетів, розподільних електроцитів, і так далі. Кушетка повинна знаходитися на відстані як мінімум 1.5 - 2 метри від проводів електричної мережі. Доцільно екранувати кушетку, підклавши під пацієнта ковдру з вшитою металевією сіткою, яку слід заземлити. Дослідження проводиться після відпочинку тривалістю 15-20 хвилин, і не раніше ніж через 30 хвилин після прийому їжі. Пацієнт повинен бути роздягнений до пояса, також слід оголити гомілки та передпліччя в нижній третині. Реєстрація ЕКГ зазвичай проводиться в положенні пацієнта лежачи на спині, що дозволяє досягти максимального розслаблення його м'язів.

-На внутрішню поверхню гомілок і передпліч в їх нижній третині за допомогою гумових стрічок має бути накладене 4 пластинчастих електрода (або одноразових електрода), на груди встановити 1 або кілька (при багатоканальної реєстрації) грудних електродів, використовуючи гумову грушу - присосок (або одноразові електроди) .

-Для поліпшення якості ЕКГ і зменшення кількості наведених струмів, слід забезпечити хороший контакт електродів з шкірою. Для цього необхідно знежирити шкіру спиртом в місцях накладення електродів, нанести на

електроди шар спеціального проводить гелю, який дозволяє максимально знизити опір. У деяких пацієнтів накладення електродів можливо тільки після гоління ділянок шкіри, на яких будуть розміщені електроди.

-До кожного електроду, розташованому на кінцівках і грудній клітці, слід підключити дріт електрокардіографа відповідного кольору: права рука - червоний (R), ліва рука - жовтий (L), ліва нога - зелений (F), права нога - чорний (N) , грудний електрод - білий колір. Якщо використовується 6-канальний електрокардіограф, який дозволяє одночасну реєстрацію ЕКГ в 6 грудних відведеннях, до V1 підключають дріт червоного кольору, до V2 - жовтого кольору, до V3 - зеленого кольору, до V4 - коричневого кольору, до V5 - чорного кольору і до V6 - синього або фіолетового кольору. Грудні відведення, запропоновані Wilson в 1934 році, локалізовані в такий спосіб:



-V1 - активний електрод встановлений в четвертому міжреберному проміжку по правому краю грудини; (дріт червоного кольору).

-V2 - активний електрод встановлений в четвертому міжреберному проміжку по лівому краю грудини; (жовтого кольору).

-V3 - активний електрод знаходиться між другим і четвертим електродами, приблизно на рівні четвертого ребра по лівій парастернальній лінії; (зеленого кольору)

-V4 - активний електрод встановлений в п'ятому міжреберному проміжку по лівій середньоключичній лінії; (коричневого кольору)

-V5 - активний електрод розміщений на тому ж горизонтальному рівні, що і V4 по лівій передній пахвовій лінії; (чорного кольору)

-V6 - активний електрод розміщений на лівій середній пахвовій лінії на тому ж горизонтальному рівні, що і електроди відведень V4 і V5. (синього або фіолетового кольору)

-Перед початком реєстрації ЕКГ на всіх каналах електрокардіографа слід встановити однакове посилення електричного сигналу. Для цього в кожному електрокардіографі передбачена можливість подачі на гальванометр стандартного калібрувального напруги 1 мВ. Зазвичай посилення кожного каналу підбирається таким чином, щоб напруга 1 мВ викликало відхилення гальванометра і реєстраційної системи, відповідне 10 мм. Для цього в положенні перемикача відведень 0 регулюють посилення електрокардіографа і реєструють калібрувальний мілівольт. При необхідності можна змінити

посилення: зменшити його при занадто великій амплітуді зубців ЕКГ (1 мВ = 5 мм), або збільшити при їх малій амплітуді (1 мВ = 15 або 20 мм).-Слід встановити швидкість реєстрації ЕКГ натиснувши на кнопку швидкості для вибору відповідного параметра (25 мм / сек).

-Перевірити якість накладення електродів, дивлячись на ЕКГ дисплей в відведеннях I і II, перемикаючи відведення клавішами зі стрілками «вгору» і «вниз». При наявності значних м'язових осциляцій, слід включити м'язовий фільтр за допомогою клавіші «фільтр».

-Реєстрація ЕКГ здійснюється при спокійному диханні. При використанні трьохканального електрокардіографа, спочатку реєструють ЕКГ в стандартних відведеннях (I, II, III) потім в посиленних відведеннях від кінцівок (aVR, aVL, aVF) і в грудних відведеннях (V1-V6). У кожному відведенні реєструють як мінімум 5 серцевих циклів PQRST.

-Відразу ж після закінчення дослідження на паперовій стрічці вказати прізвище, ім'я та по батькові пацієнта, вік, дату і час проведення дослідження.

13. Аналіз результатів електрокардіограми.

В першу чергу визначають:

- Водій ритму (ритм синусовий / НЕ синусовий);
- Ритмічність серцевих комплексів (ритм регулярний / нерегулярно);
- Розраховують ЧСС;
- Визначають положення електричної осі серця;
- Виробляються розрахунок тривалості і амплітуди зубців, тривалості інтервалів серцевого циклу;
- Визначають наявність ознак:
 - Гіпертрофія передсердь і шлуночків;
 - Порушення автоматизму, збудливості і провідності;
 - Ознаки коронарної недостатності.

Діагностичні критерії синусового ритму

- Присутність зубця Р перед кожним комплексом QRS;
- Позитивний зубець Р у II стандартному відведенні;
- Під всіх серцевих циклах одного відведення зубець Р має бути однаковий по параметрам полярності, амплітуди, форми і тривалості;
- Інтервал Р-Q повинен бути однаковий перед кожним шлуночкових комплексом і нормальним за тривалістю (0.12 - 0.18 секунд).

Алгоритм підрахунку ЧСС на ЕКГ

-Визначити відстань від R до R (в міліметрах) в 4-5 послідовних циклах;

-Розрахувати середнє арифметичне значення знайденого відстані в міліметрах;

-Підрахувати тривалість середнього інтервалу R-R шляхом множення середньої відстані (в мм) на 0.02 (тривалість інтервалу 1 мм при стандартній швидкості стрічки 50 мм / сек) або 0.04 (тривалість інтервалу 1 мм при стандартній швидкості стрічки 25 мм / сек);

-По тривалості інтервалу R-R визначити частоту серцевих скорочень (ЧСС) за формулою: $ЧСС = 60 / R-R$.

Параметри зубців і інтервалів:

Зубець P відображає електричну активність (охоплення процесом деполяризації) передсердь. Амплітуда: 0.5 - 2.5 мм, тривалість: 0.06 - 0.08 сек.

Зубець Q відображає збудження лівої половини міжшлуночкової перегородки. Тривалість - не більше 0,03 сек, амплітуда - не більше $\frac{1}{4}$ амплітуди зубця R, який слідує за ним в тому ж відведенні.

Зубець R. Обумовлений збудженням шлуночків. Завжди позитивний. Його амплітуда в різних відведеннях залежить від положення електричної осі серця. При нормальному положенні електричної осі серця найбільша амплітуда відзначається в II стандартному відведенні; в грудних відведеннях амплітуда зубця R зростає від відведення V1 до V4, а потім зменшується в напрямку лівих грудних відведень. Тривалість зубця становить 0.05 - 0.08 секунд.

Зубець S обумовлений кінцевим збудженням лівого шлуночка. На ЕКГ зустрічається постійно, завжди негативний, найбільша глибина відзначається в відведеннях V1 і V2.

Комплекс QRS відображає повну деполяризацію шлуночків; його тривалість складає 0.06 - 0.08 секунд (до 0.1 секунди).

Зубець T відображає реполяризацію шлуночків. Амплітуда 3-8 мм, тривалість 0.10 - 0.25 секунд.

Інтервал P-Q - це час від початку зубця P до початку зубця Q (R). Відображає час проходження імпульсу по передсердях, атріо-вентрикулярного вузла, пучку Гіса і його ніжок, волокнам Пуркін'є і до робочого міокарда. Тривалість в нормі 0.12 - 0.18 секунд.

Сегмент ST - це відрізок між кінцем комплексу QRS і початком зубця T. Відповідає періоду повного охоплення збудженням обох шлуночків. У нормі знаходиться на ізоелектричній лінії, але може бути горизонтально піднятий над ізоелектричній лінією на 0.5 мм, або опущений під ізолінію на

0.5 - 1 мм, а також косо піднятий надізоелектричної лінією в правих грудних відведеннях.

Інтервал R-R - це тривалість всього серцевого циклу. У нормі всі інтервали R-R регулярні і відмінність між ними становить не більше 0.15 сек (або 10%). Якщо тривалість серцевого циклу (R-R) варіюється значніше, то такий ритм називається нерегулярним. Оцінка ЕКГ при гострому Q-інфаркті міокарда з локалізацією в задній стінці лівого шлуночка:

- Наявність зубця Q у відведеннях II, III, aVF
- підйом сегмента ST в відведеннях II, III, aVF.

Специфічні лабораторні показники, які підтверджують розвиток інфаркту міокарда

- Тропонін
- МВ-фракція креатинфосфокінази.

Основні групи медикаментозних препаратів для надання допомоги при гострому інфаркті міокарда

-Нітрати; - наркотичні анальгетики (Морфін); Інгібітор АПФ; - Антиагреганти; -Прямі антикоагулянти; -Коронарографія з можливим стентуванням

14. Аналіз результатів ЕХО - кардиографії.

Показники	Норма, від – до
Лівий шлуночок	
- кінцевий діастолічний діаметр	37 – 55, мм
- кінцевий систолічний діаметр	26 – 37, мм
- діастолічний об'єм	55 – 149, мм
- систолічний об'єм	18 – 40, мм
- фракція викиду	55 – 65 %
- товщина задньої стінки	9 – 11, мм
Товщина міжшлуночкової перетинки	9 – 10, мм
Правий шлуночок	
- діаметр	7 – 26, мм
- товщина стінки	2 – 4, мм
Ліве передсердя	20 – 36 (4), мм
Корінь аорти	20 – 38, мм
Амплітуда розкриття стулок аортального клапану	17 – 25, мм
Гирло легеневої артерії	11 – 22, мм
Максимальні швидкості за показаннями безперервноволнового	

доплеру – ЭхоКГ, м/с	
Трансмітральний кровоток	0.6 – 1.3
Транстрикуспідальний кровоток	0.3 – 0.7

15. Пульсоксиметрія. (визнаення сатурації кисню).

Один з пальців кисті вводять в зажим пульсоксиметра. Перед дослідженням необхідно переконатися що палець не забруднений. Після включення пристрою на табло з'являються цифри:

- частота серцевих скорочень (норма 60 – 90 скорочень);
- рівень насичення крові киснем (норма 95 – 100%).

16. Аналіз результатів пневмотахометрії.

Підготовка до дослідження: дослідження проводять натщесерце або через 2 години після їжі. Пацієнта просять не палити за 24 години до спірографії, не вживати алкоголь. За 30 хвилин до дослідження необхідно виключити активні фізичні вправи, посидіти в спокійній обстановці. Одяг на обстежуваному повинен бути комфортним і вільним, щоб не утрудняти рухів грудної клітки. Скасувати бронхолітики короткої дії за 4 години до дослідження після узгодження з лікуючим лікарем. Якщо пацієнт користується інгалятором, слід взяти його з собою. Мати при собі носову хустку.

Методика виконання: пацієнт сидить прямо в кріслі, руки розташовані на підлокітниках. Дослідження виконується за допомогою спірометра, який призначений як для виконання спірографії, так і пневмотахометрії. На спірометр надягають одноразовий мундштук для кожного пацієнта, а на ніс пацієнта - носовий затискач. Після кількох спокійних дихальних циклів (вдих-видих) пацієнт виконує форсований вдих і відразу ж, не затримуючи дихання, форсований видих. При виникненні кашлю дослідження припиняють і продовжують через кілька хвилин. Поява кровохаркання або болю в грудній клітці вимагає припинення пневмотахометрії. Процедуру повторюють кілька разів для отримання декількох результатів. Потім лікар оцінює графічне зображення, отримані показники і формулює висновок.

17. Алгоритм проведення інтерпретації результатів пневмотахометрії.

- Форсована життєва ємність легенів (ФЖЄЛ): 70 - 80%.
- Обсяг форсованого видиху за першу секунду (ОФВ1): не менше 70% ФЖЄЛ.
- Індекс Тиффно: не менше 70-75%.
- Максимальна об'ємна швидкість повітря на рівні видиху 25% ФЖЄЛ (МОШ25): не менше 60%.
- Максимальна об'ємна швидкість повітря на рівні видиху 50% ФЖЄЛ (МОШ50): не менше 60%.
- Максимальна об'ємна швидкість повітря на рівні видиху 75% ФЖЄЛ (МОШ75): не менше 60%.
- Середня об'ємна швидкість форсованого видиху, обчислена в інтервалі вимірювання від 25 до 75% ФЖЄЛ (СОШ25-75).

- ПОШвид - пікова об'ємна швидкість форсованого видиху: 0,5 - 15 л/с.

При виникненні і прогресуванні хронічної обструктивної хвороби легень відбувається поступове зниження об'ємно-швидкісних показників. Спочатку уражаються дрібні бронхи (дистальні), що проявляється зниженням МОШ50, МОШ75 і СОШ25-75. Зниження показника МОШ25 вказує на прогресування обструкції і поразки проксимальних відділів дихальних шляхів. Прогресуюча обструкція бронхів проявляється зниженням ОФВ1 і ФЖЄЛ. При вираженій бронхіальній обструкції знижується і ЖЄЛ.

18. Оцінка результатів рентгенографії легень.

1. Визначення форми грудної клітки: - звичайна; - у вигляді дзвону - діжковидна і ін.
2. Оцінка обсягу легень: - не змінений; - легке або його частина збільшена; - зменшена.
3. Встановлення стану легеневих полів: - прозорі; - затемнення; - просвітлення.
4. Аналіз легеневого малюнка: - не змінений; - посилений; - ослаблений; - деформований.
5. Аналіз коренів легень: - структурність; - ширина; - розташування; - збільшення лімфатичних вузлів; діаметр судин.
6. Виявлення та опис патологічних симптомів:
 - Тіньова картина: • затемнення; • просвітлення.
 - Локалізація: • по частках; • за сегментами.
 - Розміри в сантиметрах (вказується не менше двох розмірів).

- Форма: • округла; • овальна; • неправильна; трикутна і т.д.
- Контури: • рівні або нерівні; • чіткі або нечіткі.
- Інтенсивність: • слабка; • середня; • висока; • вапняної щільності; • металевої щільності.
- Структура тіні: • однорідна; • неоднорідна за рахунок розпаду або вапняних включень і ін.
- Співвідношення патологічних змін з навколишніми тканинами: • посилення легеневого малюнка в оточуючих тканинах; • ободок просвітління навколо круглої тіні за рахунок відтискування сусідніх тканин; • відтискування або роздвигання бронхів або судин і т.д. • вогнища відсіву і т.д.

19. Оцінка результатів рентгенографії суглобів.

загальна характеристика рентгенограми.

• Визначення області дослідження (колінний суглоб, кістки гомілки і гомілковостопного суглоба, череп, кістки тазу і т.д.).

• Визначення проекції по рентгенограмі (пряма, бічна, дотична, аксіальна).

I. Вивчення кістки:

- положення кісток (не зміщені, зміщені);
- форма кістки (відповідає анатомічній, деформація, додаткові кісткові розростання, відсутність ділянки кістки і т.д.);
- розміри кістки (звичайні, подовження, укорочення, атрофія, потовщення);
- контури кістки (рівні, здуття, локальне відсутність, нерівність і т.д.);
- структура кістки (не змінена, остеопороз, остеосклероз, деструкція, секвестрація);
- периостальна реакція (немає або є в вигляді однієї з форм периостита).

II. Вивчення суглоба:

- співвідношення суглобових поверхонь (не порушено, вивих, підвивих);
- стан рентгенівської суглобової щілини (не змінено, рівномірне або нерівномірне звуження, розширення, зникнення);
- стан замикальних пластинок апофізов (не порушено, витончення, ущільнення, деструкція);

III. Вивчення м'яких тканин (без змін, збільшення, зменшення, додаткові тіні або просвітлення).

IV. Висновок про характер патологічних змін.

20. Алгоритм визначення індексу маси тіла за допомогою росту та ваги.

Вимірювання маси тіла проводять на медичних вагах з точністю до 100г.. Площина ваг установлюється горизонтально підлозі. Пацієнт повинен стати на середину площини ваги та не рухатися під час вимірювання. Ріст вимірюється за допомогою ростоміра. Досліджуваній повинен стати на його площину спиною до стояка із шкалою, торкаючись її трьома точками: п'ятами, сідницями та хребтом на рівні лінії, що з'єднує нижній край лопаток. Голова повинна бути трохи нахилена, таким чином, щоб зовнішній край зовнішнього слухового проходу та нижній край орбіти були розташовані на одній лінії, паралельній підлозі. Особа, що вимірює, стає з боку від досліджуваного і опускає на його голову планшетку, котра рухається по сантиметровій шкалі. Відлік проводиться за нижнім краєм планшетки.

Індекс маси тіла обчислюється за формулою:

$2,$

де: m — маса тіла в кілограмах, h — зріст в метрах, i вимірюється в $\text{кг}/\text{м}^2$.

Показник індексу маси тіла було розроблено бельгійським соціологом і статистиком Адольфом Кетеле.

21. Техніка промивання шлунка.

Оснащення: два стерильних шлункових зонда (загальна довжина 140 см., Внутрішній діаметр 14мм., Для дорослих), скляна трубка з'єднує зонди, скляна воронка ємністю 0,5-1 л., Рушник, серветки, стерильна ємність для промивних вод, ємність з водою кімнатної температури-10 л., таз для промивних вод, непромокальний фартух-2 шт., стерильні рукавички латексні, стерильне вазелінове масло (гліцерин), зажим, стерильний ємність для збору промивних вод для дослідження (200 мл.).

Підготовка до маніпуляції:

1. Підготувати необхідне оснащення.
2. Одягти непромокальні фартухи на себе і пацієнта.
3. Провести деконтамінацію рук, надіти рукавички.

4. Посадити пацієнта на стілець, голову злегка нахилити вперед.
5. Приставити таз до ніг пацієнта.

Виконання маніпуляції:

1. Визначити відстань, на яке слід ввести зонд (від козелка вуха до передньої поверхні верхніх різців і до пупка).
2. З'єднати зонди скляною трубкою.
3. Методом поливу обробити сліпий кінець зонда стерильним гліцерином.

Примітка: при появі позивів на блювоту процедуру можна призупинити і по рекомендувати пацієнту глибоко дихати носом і робити ковтальні руху.

4. Помістити зонд на корінь язика, і запропонувати пацієнтові робити ковтальні руху, ввести шлунковий зонд до встановленої позначки в шлунок.
5. Приєднати до зонду воронку і опустити її нижче рівня колін пацієнта (трохи нахиливши її). Зібрати вміст з стерильною ємністю для дослідження.
6. Налити в воронку 1 л. води.
7. Повільно підняти воронку вгору вище голови пацієнта, як тільки вода досягне рівня гирла воронки, опустити лійку до рівня колін не допускаючи витоку води повністю.
8. Повторити пункт 7 двічі і вилити промивні води в стерильну ємність (якщо необхідно взяти промивні води на дослідження). При підозрі на отруєння прижигальними отрутами беруть відразу ж 1-у порцію промивних вод.
9. Повторювати п.п. 6,7., Але воду виливати в таз для промивних вод (використовувати всі 10 л. Води), до чистих промивних вод.

Завершення маніпуляції

1. Після закінчення процедури від'єднати лійку і витягти зонд зі шлунка, обернувши його серветкою.
2. Помістити забруднені предмети в ємність з дезінфікуючим розчином.
3. Допомогти пацієнту прополоскати рот чистою водою, при необхідності вмитися і зайняти зручне положення.
4. Провести дезінфекцію промивних вод в ємності;
5. Зняти рукавички. Провести деконтамінації рук.
6. Зробити запис про проведення процедури та реєстрації пацієнта в листі лікарських призначень.

22. Техніка внутрішньовенної ін'єкції

Техніка накладення жгута:

1. Взяти жгут, підвести його під плече на 5 см. Вище ліктьової ямки.
2. Откриваємо замок і знімаємо жгут.

Правила накладання жгута:

1. Накладати жгут вище місця ін'єкції на 10 см.
2. При накладенні жгута пульс не повинен пропадати на променевої артерії (якщо пульсація відсутня - значить перетиснута не тільки вена, але і артерія).
Необхідно послабити жгут.

Жгут накладають безпосередньо перед самою ін'єкцією.

Оснащення: маніпуляційний столик, лоток почкообразний стерильний-1 шт., лоток нестерильний-1 шт., жгут венозний-1 шт., шприц ін'єкційний одноразового застосування 10,0-20,0 мл.; довжина голки 38-40 мм.-1шт., контейнер для транспортування використаних шприців-1 шт., ампули лікарських препаратів призначених лікарем і розчинники до них, пилка для ампул, пробірки, бікс з перев'язочним матеріалом, рідке мило, подушка клейончасті-1шт., серветка під гумовий жгут-1 пара, рукавички стерильні-1пара, захисний екран (окуляри), маска, серветки або ватні кульки, дезінфікуючі засоби.

I. Підготовка до маніпуляції.

1. Приготувати все необхідне для проведення процедури.
2. Встановити доброзичливі відносини з пацієнтом.
3. Уточнити інформованість пацієнта про лікарський засіб і отримати його згоду на проведення маніпуляції.
4. Одягти маску.
5. Обробити руки гігієнічним способом і надіти рукавички.
6. Перевірити придатність лікарського засобу (назва, дозу, термін придатності, фізичний стан).
7. Ще раз переконатися у відповідності лікарського препарату з призначеннями лікаря.
8. Обробити шийку ампули (кришку флакона) кульками зі спиртом дворазово.
9. Підготувати шприц і голку для набору препарату.
10. Набрати в шприц необхідну кількість призначеного лікарського засобу, потім в цей же шприц набрати рас творителя до повного об'єму шприца або за призначенням лікаря. Використані голки помістити в дез. розчин.
11. Одягти на конус шприца голку для внутрішньовенної ін'єкції, випустити повітря. Помістити в крафтпакет.
12. Приготувати не менше 5-ти кульок, змочених спиртом і помістити на стерильний лоток або крафт-пакет.

II. Виконання процедури.

13. Запропонувати пацієнту лягти або при необхідності допомогти йому в цьому. Звільнити місце для ін'єкції (місце ліктьової вени).

14. Під лікоть пацієнта підкласти клейончатий валик. Накласти жгут на плече пацієнта на 5 см вище ліктьового згину, покрите серветкою (або його одягом).

Примітка: при накладенні жгута пульс на променевої артерії не повинен змінюватися. Шкірні покриви нижче місця накладення жгута червоніють, вена набухає. При погіршенні наповнення пульсу жгут необхідно послабити.

15. Попросити пацієнта попрацювати кулаком (стиснути - розтиснути)

16. Обробити рукавички антисептиком.

17. Дослідити вену пацієнта.

18. Обробити місце ін'єкції кулькою зі спиртом від дистального кінця кінцівки до проксимального (знизу-вгору), площею 10^2 см.

19. Взяти шприц у праву руку так, щоб вказівний палець фіксував муфту голки зверху, перевірити прохідність голки і відсутність повітря в шприці.

20. Обробити місце ін'єкції кулькою зі спиртом, попросити пацієнта затиснути кулак.

21. Зафіксувати вену великим пальцем лівої руки нижче місця уколу, проколоти шкіру (голка зрізом вгору під кутом 45°) і увійти в вену на $1/3$ довжини голки.

22. Відтягти поршень на себе, переконатися в появі крові в шприці.

23. Попросити пацієнта розтиснути кулачок, розв'язати жгут лівою рукою, потягнувши за один з вільних кінців.

24. Ще раз потягнути поршень на себе, переконатися, що голка знаходиться у вені.

25. Не змінюючи рук, лівою рукою натиснути на поршень і повільно ввести ліки, спостерігаючи стан пацієнта.

26. Додавши кульку зі спиртом до місця ін'єкції, витягти голку, попросити пацієнта зігнути руку в лікті і потримати ватку зі спиртом 5 хвилин (потім ця кулька помістити в дез. розчин).

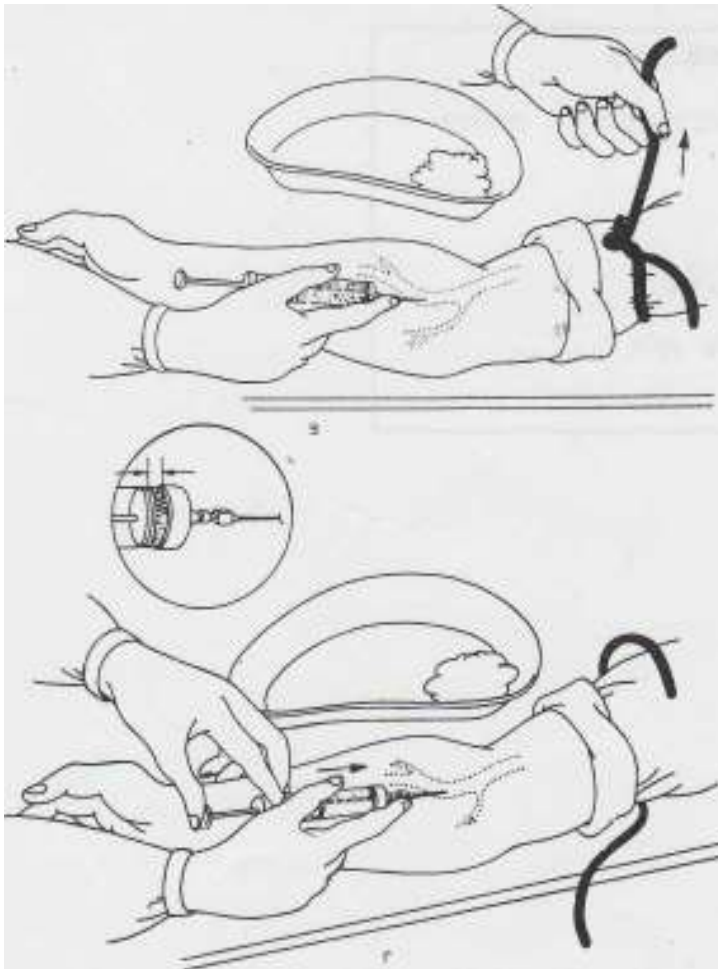
III Закінчення процедури.

27. У ємності з дез. розчином промити шприц разом з голкою. Потім голку і шприц помістити в різні ємності з дез. розчинами, так, щоб канали були заповнені дез. розчином.

28. Зняти рукавички, занурити їх в дез. розчин.

29. Вимити і осушити руки.

30. Зробити запис про виконання процедури в листку призначень.



23. Алгоритм дій, як правильно використовувати глюкометр.

- Для збільшення притоку крові до пальців струшують рукою.
- Ретельно вимивають кисті, палець обробляють розчином антисептика (70% розчин спирту).
- У спеціальний отвір на приладі вставляють тест-смужку до упору (зазвичай чути характерне клацання).
- Здійснюють прокол пальця спеціальним скарифікатором або автоматичною ручкою-прокаливачем.

Краплю крові наносять на тест смужку.

- Зачекати появи результату на дисплеї (в залежності від моделі глюкометра слід почекати від 5 до 40 секунд).
- Мають використану тест-смужку і утилізують її.

24. Алгоритм використання автоматичного зовнішнього дефібрилятора.

1. Почати СЛР за алгоритмом. Якщо рятувальник один, і в розпорядженні вже є автоматичний зовнішній дефібрилятор - почати СЛР з використання АНД.

2. Як тільки на місце події доставлений автоматичний зовнішній дефібрилятор:

- включити автоматичний зовнішній дефібрилятор та накласти електроди на грудну клітку потерпілого. При наявності другого рятувальника під час накладення електродів слід продовжувати безперервні компресії грудної клітини. Додержуватися голосових і візуальних команд автоматичного зовнішнього дефібрилятора;
 - переконатися, що під час аналізу ритму ніхто не торкається до потерпілого - це може порушити алгоритм аналізу ритму;
 - автоматичний зовнішній дефібрилятор проводить автоматизований аналіз ритму постраждалого за спеціально розробленим комп'ютерним алгоритмом: ФЖ і ЗТ без пульсу розпізнаються як ритми, що вимагають дефібриляції.
- + • якщо дефібриляція показана (ФЖ або ЗТ без пульсу), переконатися, що ніхто не торкається до потерпілого, після відповідного звукового сигналу натиснути на кнопку; після нанесення розряду продовжити СЛР в співвідношенні 30: 2 без зволікання; також слідувати голосовим і візуальним командам автоматичного зовнішнього дефібрилятора;
- якщо дефібриляція не відображена, продовжити СЛР в співвідношенні 30: 2 без зволікання, слідувати голосовим і візуальним командам автоматичного зовнішнього дефібрилятора.