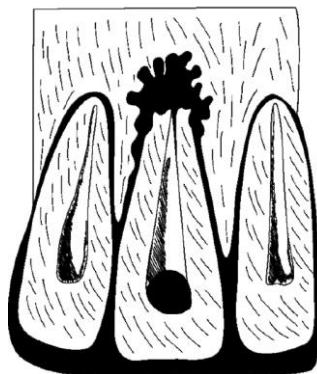


## Станція № 1 «Хірургічна стоматологія»

### сценарій №1

Ви хірург-стоматолог, перебуваєте на робочому місці. До вас звернувся пацієнт, 48 років, зі скаргами на постійний біль в області 1.3 зуба. Направлений терапевтом-стоматологом

**Об'єктивно:** конфігурація обличчя не змінена, шкірні покриви нормального забарвлення, регіонарні лімфатичні вузли не пальпуються. *При огляді порожнини рота:* слизова оболонка альвеолярних відростків нормального кольору, в області зуба 1.3 гіперимована, набрякла. У проекції верхівки кореня зуба 1.3 на слизовій оболонці візуалізується свищ, з якого виділяється невелика кількість гною. Коронкова частина зуба 1.3 зруйнована на половину. Зондування безболісне. Перкусія зуба 1.3 різко болюча, зуб 1.3 патологічно рухливий (I ступінь). На комп'ютерній томограмі в періапикальних тканинах визначається вогнище деструкції кісткової тканини з нечіткими контурами у вигляді язиків полум'я.



**Встановлений діагноз:** хронічний одонтогенний гранулюючий періодонтит.

**Завдання:** проведіть на фантомі лікування пацієнта, яке є оптимальним в даному випадку. Якщо для проведення лікувальної маніпуляції необхідна анестезія - назвіть усно які види анестезії потрібно провести