

## 1. Алгоритм оценки результатов «общего анализа крови».

Количество эритроцитов равен у мужчин от  $3,9 \times 10^{12}$  / л до  $6,0 \times 10^{12}$  / л; у женщин - от  $3,7 \times 10^{12}$  / л до  $5,5 \times 10^{12}$  / л., у стариков - до  $6,0 \times 10^{12}$  / л. Число эритроцитов у здоровых людей может колебаться в зависимости от физической нагрузки, пребывание в условиях разреженной атмосферы, действия гормонов и тому подобное. Повышение количества эритроцитов в единице объема крови называют эритроцитозом или полицитемией, а снижение – эритроцитопения.

Эритроциты у человека в основном имеют форму двояковогнутых дисков, их называют дискоцитами. Когда же количество измененных форм эритроцитов превышает 20%, то же явление называется патологический пойкилоцитоз. Диаметр эритроцита у человека 7,1 - 7,9 мкм, толщина клетки по краям 2-2,5 мкм, в центре - до 1 мкм. В условиях нормы 75% всех эритроцитов имеют выше названные размеры. Это так называемые нормоциты. Часть клеток имеет диаметр более 8 мкм - это макроциты, их количество - 12,5%. Остальные эритроциты могут иметь диаметр 6 мкм и меньше - это микроциты. Если количество макро- и микроциты превышает 25%, это явление называется анизоцитоз.

Цветной показатель - характеризует соотношение количества гемоглобина и числа эритроцитов в крови и, тем самым, степень насыщенности каждого эритроцита гемоглобином. В норме составляет 0,85-1,0.

СОЭ (скорость оседания эритроцитов). У мужчин СОЭ - 2-10 мм / час, у женщин СОЭ - 1-15 мм / час. Зависит от свойства плазмы и, прежде всего, от содержания в плазме белков глобулинов и фибриногена. Количество глобулинов увеличивается при воспалительных процессах. Количество фибриногена в норме увеличивается у беременных женщин в 2 раза и СОЭ при этом достигает 40-50 мм / час.

Лейкоциты ( $4 - 9 \times 10^9$  ед. / Л)

### 1. Гранулоциты

базофильные (0 - 1% (0,5))

эозинофильные (0 - 5%)

нейтрофильные

сегментоядерные (49 - 75%)♣

палочкоядерные (0 (1) - 6%)♣

метамиелоциты (0 - 1%) (в том числе «юные»)♣ <-миелоциты

<-промиелоциты <-миелобласты

### 2. Агранулоциты

лимфоциты (20 - 40%)

моноциты (3 - 8%)

тромбоцитов в крови в норме у взрослых -  $(180 - 320) \times 10^9 / л$

## 2. Алгоритм оценки результатов «общего анализа мочи»

Показатель	Референтные значения
Цвет	От светло –до янтарно – желтого
Прозрачность	прозрачная
Плотность	1.003 – 1.040
рН среды	5.5 – 7.0
<b>Химические свойства</b>	
Белок (г/л)	отсутствует
Глюкоза	отсутствует
Кетоновые тела	отсутствует
Уробилиноген	отсутствует
Нитриты	отсутствует
Билирубин	отсутствует
<b>Микроскопическое исследование</b>	
Эпителий плоский	отсутствует
Эпителий переходной	отсутствует
Эпителий почечный	отсутствует
Лейкоциты	0 - 5
Эритроциты	0 - 2
Цилиндры гиалиновые	отсутствует
Цилиндры зернистые	отсутствует
Цилиндры эритроцитарные	отсутствует
Аморфные фосфаты	отсутствует
Кристаллы мочевой кислоты	отсутствует
Оксалаты	отсутствует
Аморфные ураты	отсутствует
Грибы	отсутствует
Слизь	в небольшом кол - ве
Бактерии	отсутствует

## 3. Оценка результатов «биохимического исследования крови» (основные показатели гомеостаза).

Основные показатели	Пределы колебания
Глюкоза	3.05 – 6.38 ммоль/л
Гликированный гемоглобин	4.8 – 5.9 %
Общий белок	66 – 87 г/л
Альбумин	35 – 50 г/л

Аланинаминотрансфераза (АлТ)	0.1 – 0.68 ммоль/ч·л
Аспаратаминотрансфераза (АсТ)	0.1 – 0.45 ммоль/ч·л
Щелочная фосфатаза	50 – 130 ммоль/ч·л
Амилаза	200 - 800 Ед/л
Общий билирубин	3.4 – 20.5 мкмоль/л
Прямой билирубин	5.1 мкмоль/л
Непрямой билирубин	8.6 мкмоль/л
Креатинин	М. 40 – 115 мкмоль/л, Ж. 44 – 97 мкмоль/л
Мочевина	М. 3.8 – 7.3 ммоль/л, Ж. 2.2 – 6.7 ммоль/л
Мочевая кислота	М. 180 – 420 мкмоль/л, Ж. 180 – 340 мкмоль/л
Фибриноген	2.5 – 4.0 г/л
Фелезо	М. 5.5 – 25.8 мкмоль/л, Ж. 4.4 – 27.9 мкмоль/л
Холестерин	2.58 – 5.85 ммоль/л
Триглицериды	0.11 – 5.65 ммоль/л
Тироксин общий	65 – 160 нмоль/л
Тироксин свободный	9 – 25 пмоль/л
Трийодтиронин общий	1.17 – 2.5 нмоль/л
Трийодтиронин свободный	4 – 8 пмоль/л
Креатинфосфокиназа (КФК)	0 – 150 Е/л
МВ - КФК	0 – 12 Е/л
Кардиоспецифический тропонин	0.01 – 0.1 нг/мл

#### 4. Методика пальпации щитовидной железы.

Врач располагается спереди от пациента. Перед пальпацией осматривают область щитовидной железы, с целью выявления видимого на глаз ее увеличения. Сначала пальпируется перешеек щитовидной железы скользящими движениями большого пальца правой руки сверху вниз, а потом боковые доли, проникая за внутренние края грудино-ключично-сосцевидных мышц. Можно попросить сделать пациента глотательное движение, что облегчает пальпацию.

Пальпацию долей щитовидной железы можно проводить согнутыми пальцами обеих рук (2 и 3 пальцы), проникающими за внутренние края грудино-ключично-сосцевидных мышц, и доходят до задне-латеральной поверхности боковых долей железы. В этом случае врач располагается позади больного.

Методом пальпации *определяют следующие параметры:*

- положение,

- размеры (степень увеличения щитовидной железы),
- консистенция (наличие или отсутствие узлов), - болезненность,
- смещаемость.

У здорового человека щитовидная железа при пальпации не увеличена, эластичная, безболезненная, подвижная.

При *диффузном увеличении* щитовидной железы пальпаторно определяется гладкая поверхность мягкой консистенции. При *узловой форме* зоба определяется узловатое плотное образование в области щитовидной железы. При остром и подостром тиреоидите щитовидная железа эластичная увеличенная и болезненная. При злокачественном поражении щитовидная железа становится плотной и может терять подвижность.

*Степень увеличения щитовидной железы:*

I степень – увеличен перешеек щитовидной железы, который явно прощупывается и виден при глотании.

II степень – хорошо определяются доли железы и перешеек как при пальпации, так и при глотании.

III степень- щитовидная железа заполняет переднюю поверхность шеи, сглаживает ее контуры и видна при осмотре (короткая шея).

IV степень – форма шеи резко изменена, увеличенная щитовидная железа выступает в виде опухоли.

V степень - щитовидная железа очень больших размеров.

## **5. Алгоритм проведения перкуссии легких.**

### **Сравнительная перкуссия легких спереди:**

- а) положение больного - руки опущены;
- б) положение врача - спереди и справа от больного;
- в) перкуссия спереди начинается с верхушек. Для этого надо установить палец-плессиметр в надключичную ямку параллельно ключице, среднеключичная линия должна пересекать середину средней фаланги плессиметра. Пальцем-молоточком наносят по пальцу-плессиметру удары средней силы. После этого палец-плессиметр устанавливают в симметричную надключичную ямку в такое же положение и наносят удары той же силы. Перкуторный звук оценивается в каждой точке перкуссии, и сравниваются звуки в симметричных точках;
- г) затем проводят перкуссию по ключицам, которые являются в данном случае естественными плессиметрами (пальцем-молоточком наносят удары средней силы по середине ключицы);
- д) на следующем этапе проводится перкуссия в подключичной области по трем межреберьям (I, II, III). При этом палец-плессиметр устанавливают в

межреберье параллельно ребрам так, что середина средней фаланги пересекается среднеключичной линией.

**Сравнительная перкуссия легких в боковых отделах:**

а) положение больного - руки опущены;  
б) положение врача - перед больным к нему лицом;  
в) палец-плексиметр устанавливают на грудную клетку в подмышечной впадине (по межреберью) параллельно ребрам так, чтобы середина средней фаланги пересекалась среднеподмышечной линией. Проводят перкуссию симметричных боковых участков грудной клетки по межреберьям до VII включительно.

**Сравнительная перкуссия легких сзади:**

а) положение больного - руки скрещены на груди. Лопатки при этом расходятся, расширяя межлопаточное пространство;

б) положение врача - по левую руку больного;

в) сначала проводится перкуссия в надлопаточной области. Палец-плексиметр устанавливают горизонтально над остью лопатки параллельно ребрам;

г) затем переходят к перкуссии в межлопаточной области. Палец-плексиметр устанавливают вертикально параллельно позвоночнику. После каждого перкуторного удара слева и справа плексиметр постепенно передвигают вниз до угла лопатки;

д) после этого проводят сравнительную перкуссию в подлопаточной области по VII, VIII, IX межреберьям. Палец-плексиметр кладут горизонтально по межреберьям так, чтобы середина средней фаланги пересекалась лопаточной линией.

**6. Алгоритм проведения аускультация легких:**

1. В помещении должно быть тихо и тепло.

2. Легкие выслушивают в вертикальном положении больного (стоя или сидя), только при тяжелом состоянии больного можно выслушивать в лежачем положении.

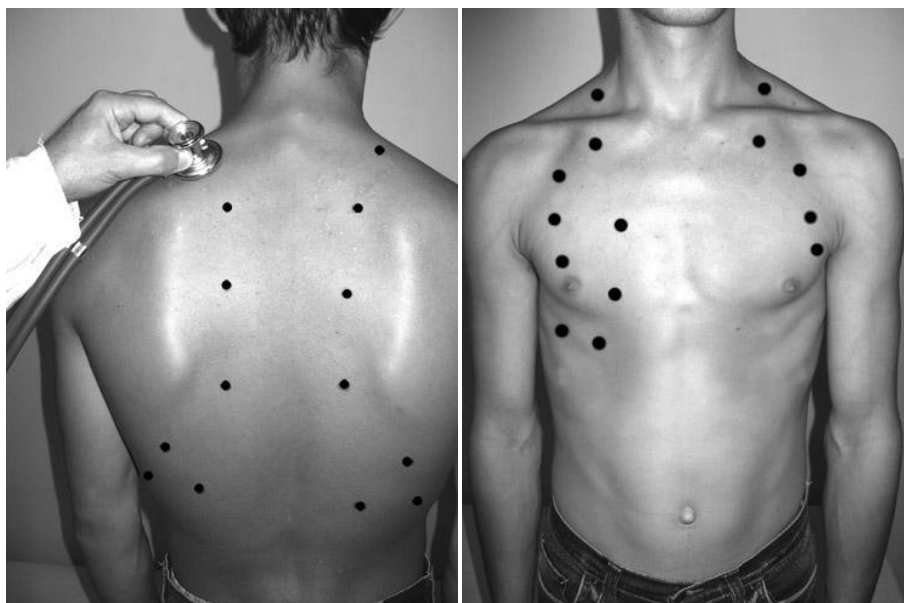
3. Аускультация легких, так же как и перкуссия должна быть сравнительной.

4. Выслушивание легких, в отличие от перкуссии, проводится не по топографическим линиям, а по областям, начиная с надключичных областей (область верхушек легких), затем область больших грудных мышц и нижнелатеральные отделы передней поверхности грудной клетки (рис.22). При выслушивании подмышечных областей больного просят заложить руки за голову, далее выслушивают боковые поверхности грудной клетки. По задней поверхности аускультацию легких начинают с надостных областей (проекция верхушек легких сзади), затем выслушивают межлопаточную область, для этого больной должен скрестить руки на груди. Далее выслушиваются области ниже углов лопаток и нижнелатеральные отделы.

5. В каждой области аускультацию проводят «гнездным методом», т.е. трубку ставят не менее чем в 2-3 точках, так как оценить аускультативную картину в одной точке невозможно, затем точно так же проводят аускультацию на симметричном участке противоположной стороны.

6. В начале анализируют основные дыхательные шумы, при этом дыхание больного должно быть ровным через нос и средней глубины.

7. Затем просят больного дышать глубоко и через рот, при этом лучше выявляются побочные дыхательные шумы. С этой же целью, при необходимости, просят больного покашлять, быстро и резко выдохнуть.



**Рис.** Точки аускультации легких спереди и сзади

## **7. Алгоритм определения границ сердца методом перкуссии.**

### **Определение границ относительной тупости сердца**

Выделяют правую, верхнюю и левую границы сердца.

При определении относительной тупости сердца сначала определяют правую границу, предварительно определив нижнюю границу правого легкого по срединно-ключичной линии. Затем поднимаются на одно межреберье выше (IV) и перкутируют от средне-ключичной линии по направлению к сердцу до перехода ясного легочного звука в притупленный, при этом палец-плексиметр располагается вертикально. В норме правая граница находится по правому краю грудины или на 1 см кнаружи от него в 4-м межреберье.

Левая граница относительной тупости сердца определяется в том межреберье, где предварительно пальпируется верхушечный толчок. При этом палец-плексиметр располагают вертикально кнаружи от верхушечного толчка и перемещают кнутри. Если верхушечный толчок не пальпируется, перкуссии проводят в 5-м межреберье от передней подмышечной линии вправо. В норме граница относительной тупости сердца располагается в 5-м межреберье на 1-1,5 см кнутри от срединно-ключичной линии.

При определении верхней границы относительной тупости сердца перкуссия проводится слева от ключицы вниз между стеральной и парастеральной линиями, палец-плексиметр располагается параллельно искомой границе. В норме верхняя граница располагается на III ребре.

Определив границы относительной тупости сердца, измеряют его поперечный размер. Для этого линейкой измеряют расстояние от крайних точек относительной тупости сердца до передней срединной линии. В норме расстояние от правой границы относительной тупости (4-е межреберье) до передней срединной линии равно 3-4 см, от левой (5-е межреберье) – 8-9 см, сумма этих величин составляет поперечный размер сердца (11-13 см).

<b>границы сердца</b>	<b>относительная тупость</b>	<b>абсолютная тупость</b>
правая	4 межреберье по правому краю грудины	4 межреберье по левому краю грудины
верхняя	3 ребро слева	4 ребро слева
левая	5 межреберье на 1-1,5 см кнутри от среднеключичной границы	5 межреберье на 1-1,5 см кнутри от срединной линии относительной тупости или совпадает с ней

### **Определение границ абсолютной тупости сердца**

Правую границу абсолютной тупости определяют, установив палец-плексиметр вертикально в IV межреберье кнаружи от границы относительной тупости и передвигая его влево до появления тупого звука (используют тишайшую перкуссию). В норме она расположена по левому краю грудины.

Левая граница абсолютной тупости определяется по V межреберью. Палец-плексиметр устанавливают несколько кнаружи от левой границы относительной тупости, перемещают его кнутри до появления тупого звука. В норме левая граница абсолютной тупости расположена на 1-1,5 см кнутри от границы относительной тупости или совпадает с ней.

Для определения верхней границы абсолютной тупости палец-плексиметр располагают кнаружи от верхней границы относительной тупости, передвигая его вниз между стеральной и парастеральной линиями. В норме она располагается на 4-м ребре.

### **8. Точки аускультации сердца:**

**первая точка** — верхушка сердца, т.е. область верхушечного толчка или, если он не определяется, то левая граница сердца на уровне V межреберья (точка выслушивания митрального клапана и левого атриовентрикулярного отверстия); при проведении аускультации над верхушкой у женщины ее при необходимости предварительно просят поднять левую молочную железу;

**вторая точка** — II межреберье непосредственно у правого края грудины (точка выслушивания аортального клапана и устья аорты);

**третья точка** — II межреберье непосредственно у левого края грудины (точка выслушивания клапана легочной артерии и ее устья);

вторую и третью точки принято объединять понятием "основание сердца";

**четвертая точка** — основание мечевидного отростка (точка выслушивания трехстворчатого клапана и правого атриовентрикулярного отверстия).

**пятая точка** — точка Боткина-Эрба — III межреберье у левого края грудины (дополнительная точка выслушивания аортального клапана, соответствующая его анатомической проекции).

## **9. Алгоритм измерения артериального давления на верхних конечностях**

1. Измерение артериального давления (АД) должно проводиться в спокойном окружении после 5-минутного отдыха.

2. В течение 30 мин до измерения АД пациент не должен курить или пить кофе.

3. Манжета должна охватывать не менее 80% окружности плеча и покрывать 2/3 его длины. Использование слишком узкой или короткой манжеты ведет к завышению показателей АД, слишком широкой - к их занижению. Стандартная манжета (12-13 см в ширину и 35 см в длину) используется у лиц с нормальными и худыми руками. У лиц с мускулистыми или толстыми руками нужно применять манжету длиной 42 см; у детей до пяти лет - длиной в 12 см.

4. Размещают манжету посередине плеча на уровне сердца так, чтобы ее нижний край находился на 2-2,5 см выше локтевой ямки, а между манжетой и поверхностью плеча проходил палец.

5. При первом измерении АД рекомендуется сначала определить уровень систолического артериального давления (САД) пальпаторным методом. Для этого необходимо определить пульс на а. radialis и затем быстро накачать воздух в манжету до 70 мм рт. ст. Далее необходимо накачивать по 10 мм рт. ст. до значения, при котором исчезает пульсация на а. radialis. После этого начинают выпускать воздух из манжеты. Тот показатель, при котором появляется пульсация на а. radialis во время выпуска воздуха, соответствует САД. Такой пальпаторный метод определения помогает избежать ошибки, связанной с «аускультативным провалом» - исчезновением тонов Короткова сразу после их первого появления.

6. При измерении аускультативным методом воздуха накачивают на 20-30 см выше значений САД, которые были определены пальпаторно.



7. Выпускают воздух медленно - 2 мм в секунду - и определяют I фазу тонов Короткова (появление) и V фазу (исчезновение), которые отвечают САД и диастолического артериального давления (ДАД). При выслушивании тонов Короткова до очень низких значений или до 0, по ДАД считают уровень АД, фиксируется в начале V фазы. Значения АД округляют до ближайших 2 мм.

8. Измерение следует проводить не менее двух раз с интервалом 2-3 мин. При расхождении результатов более чем на 5 мм рт.ст., необходимо провести повторные измерения через несколько минут.

9. При первом измерении АД следует определять на обеих руках, а также в положении сидя, стоя и лежа. Учитываются более высокие значения, точнее соответствуют внутриартериальному АД.

10. Измерение АД на первой и пятой минутах после перехода в ортостаз необходимо обязательно проводить у пациентов пожилого возраста, пациентов с сахарным диабетом и во всех случаях наличия ортостатической гипотензии или при подозрении на нее.

#### **10. Определение границ печени (перкуторно по Курлову).**

Перкуссию проводят в положении больного лёжа на спине.

- По правой среднеключичной линии производят перкуссию от пупка до нижней границы печени и от ясного лёгочного звука вниз по межреберьям до появления печёночной тупости (следует напомнить, что границу перехода ясного или тимпанического звука в тупой отмечают по наружному краю пальца – плессиметра, т.е. со стороны ясного или тимпанического звука). Соединив две точки, измеряют первый размер печени по Курлову. Обычно он составляет 9 см. Верхнюю границу печёночной тупости используют для определения двух других размеров.

- По срединной линии живота перкутируют вверх до появления печёночной тупости. Верхнюю границу по срединной линии определить сложно из-за расположения под кожей плотной грудины, гасящей перкуторные звуки, поэтому за верхнюю точку этого размера условно принимают точку, лежащую на одном уровне с верхней границей первого размера печёночной тупости (через эту точку проводят горизонталь до пересечения со срединной линией). Соединив эти точки, измеряют второй размер печени по Курлову, обычно составляющий 8 см.

- Третий размер печени по Курлову определяют при перкуссии вблизи левой рёберной дуги параллельно ей, начиная перкуссию приблизительно с передней подмышечной линии. Верхняя точка соответствует верхней точке

второго размера печени по Курлову. Третий размер обычно составляет 7 см. Если печень увеличена, то первый большой размер обозначают дробью, в числителе которой - общий размер по правой среднеключичной линии, а в знаменателе – его часть, соответствующая размеру, выходящему за рёберную дугу вниз.

### **11. Алгоритм проведения пальпации селезенки.**

Больной расположен на правом боку с несколько согнутой левой ногой и отведенной вперед левой рукой. Пальпация селезенки бимануальная: кисть левой руки плашмя укладывается на нижнюю часть грудной клетки на левую реберную дугу и слегка сдавливает эту зону, чтобы ограничить движение грудной клетки в стороны во время вдоха и усилить движение вниз диафрагмы и селезенки. Концевые фаланги 2-5 пальцев правой руки располагают параллельно переднему краю селезенки на 3см ниже его месторасположения, найденного при перкуссии. Вторым и третьим моментами пальпации – образование кожной складки и «карманов»: во время выдоха, когда расслабляется передняя брюшная стенка, кончики пальцев пальпирующей руки оттягивают кожу по направлению к пупку (образование кожной складки), а затем их погружают вглубь живота по направлению к левому подреберью (образование кармана). Четвертый момент – ощупывание селезенки: по завершению образования «кармана», которое осуществляется в конце выдоха, больного просят произвести глубокий вдох. Левая рука в это время слегка надавливает на нижнюю часть грудной клетки и левую реберную дугу, а пальцы пальпирующей руки несколько расправляются и делают небольшое встречное движение по направлению к селезенке. Если селезенка увеличена, то она попадает в карман и дает определенное тактильное ощущение. В случае пальпации селезенки отмечают ее локализацию (в сантиметрах от края реберной дуги), консистенцию, форму и болезненность.

У здорового человека селезенка недоступна пальпации, поскольку передний ее край находится на 3-4 см выше реберной дуги, но если селезенка пальпируется даже у края реберной дуги, она уже увеличена в 1,5 раза.

### **12. Методика регистрации электрокардиограммы (3 – х канальный электрокардиограф).**

ЭКГ регистрируют в специальном помещении, которое не должно находиться поблизости от источников электрического тока: электромоторов, физиотерапевтических и рентгеновских кабинетов, распределительных электрощитов, и так далее. Кушетка должна находиться на расстоянии как минимум 1.5 – 2 метра от проводов электрической сети. Целесообразно

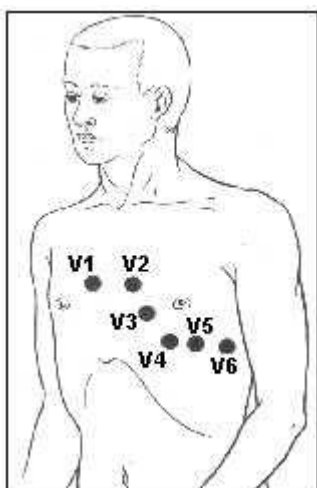
экранировать кушетку, подложив под пациента одеяло с вшитой металлической сеткой, которую следует заземлить.

Исследование проводится после отдыха продолжительностью 15-20 минут, и не ранее чем спустя 30 минут после приема пищи. Пациент должен быть раздет до пояса, также следует оголить голени. Регистрация ЭКГ обычно проводится в положении пациента лежа на спине, что позволяет добиться максимального расслабления его мышц.

-На внутреннюю поверхность голени и предплечий в их нижней трети при помощи резиновых лент следует наложить 4 пластинчатых электрода (или одноразовых электродов), на грудь установить 1 либо несколько (при многоканальной регистрации) грудных электродов, используя резиновую грушу – присоску (либо одноразовые электроды).

-Для улучшения качества ЭКГ и уменьшения количества наведенных токов, следует обеспечить хороший контакт электродов с кожей. Для этого необходимо обезжирить кожу спиртом в местах наложения электродов, нанести на электроды слой специального проводящего геля, который позволяет максимально снизить межэлектродное сопротивление. У некоторых пациентов наложение электродов возможно только после бритья участков кожи, на которых будут размещены электроды.

-К каждому электроду, расположенному на конечностях и грудной клетке, следует подключить провод электрокардиографа соответствующего цвета: правая рука – красный (R), левая рука – желтый (L), левая нога – зеленый (F), правая нога – черный (N), грудной электрод – белый цвет. Если используется 6-канальный электрокардиограф, который позволяет одновременную регистрацию ЭКГ в 6 грудных отведениях, к V1 подключают провод красного цвета, к V2 – желтого цвета, к V3 – зеленого цвета, к V4 – коричневого цвета, к V5 – черного цвета и к V6 – синего либо фиолетового цвета. Грудные отведения, предложенные Wilson в 1934 году, локализованы следующим образом:



-V1 – активный электрод установлен в четвертом межреберном промежутке по правому краю грудины;

-V2 – активный электрод установлен в четвертом межреберном промежутке по левому краю грудины;

-V3 – активный электрод находится между вторым и четвертым электродами, приблизительно на уровне четвертого ребра по левой парастернальной линии;

-V4 – активный электрод установлен в пятом межреберном промежутке по левой среднеключичной линии;

-V5 – активный электрод размещен на том же горизонтальном уровне, что и V4 по левой передней подмышечной линии;

-V6 – активный электрод размещен на левой средней подмышечной линии на том же горизонтальном уровне, что и электроды отведений V4 и V5.

-Перед началом регистрации ЭКГ на всех каналах электрокардиографа следует установить одинаковое усиление электрического сигнала. Для этого в каждом электрокардиографе предусмотрена возможность подачи на гальванометр стандартного калибровочного напряжения 1 мВ. Обычно усиление каждого канала подбирается таким образом, чтобы напряжение 1 мВ вызывало отклонение гальванометра и регистрационной системы, соответствующее 10 мм. Для этого в положении переключателя отведений 0 регулируют усиление электрокардиографа и регистрируют калибровочный милливольт. При необходимости можно изменить усиление: уменьшить его при слишком большой амплитуде зубцов ЭКГ (1 мВ = 5 мм), либо увеличить при их малой амплитуде (1 мВ = 15 либо 20 мм).

-Следует установить скорость регистрации ЭКГ нажав на кнопку скорости для выбора соответствующего параметра (25 мм/сек).

-Проверить качество наложения электродов, глядя на ЭКГ дисплей в отведениях I и II, переключая отведения клавишами со стрелками «вверх» и «вниз». При наличии значительных мышечных осцилляций, следует включить мышечный фильтр при помощи клавиши «фильтр».

-Регистрация ЭКГ осуществляется при спокойном дыхании. При использовании трехканального электрокардиографа, первоначально регистрируют ЭКГ в стандартных отведениях (I, II, III) потом в усиленных отведениях от конечностей (aVR, aVL, aVF) и в грудных отведениях (V1-V6). В каждом отведении регистрирую как минимум 5 сердечных циклов PQRST.

-Сразу же после окончания исследования на бумажной ленте указать фамилию, имя и отчество пациента, возраст, дату и время проведения исследования.

### **13. Анализ результатов электрокардиограммы.**

В первую очередь определяют:

- Водитель ритма (ритм синусовый/ не синусовый);
- Ритмичность сердечных комплексов (ритм регулярный/не регулярный);
- Рассчитывают ЧСС;
- Определяют положение электрической оси сердца;
- Производят расчет продолжительности и амплитуды зубцов, продолжительности интервалов сердечного цикла;
- Определяют наличие признаков:
  - Гипертрофии предсердий и желудочков;
  - Нарушений автоматизма, возбудимости и проводимости;
  - Признаков коронарной недостаточности.

#### **Диагностические критерии синусового ритма**

- Присутствие зубца Р перед каждым комплексом QRS;
- Положительный зубец Р во II стандартном отведении;
- Во всех сердечных циклах одного отведения зубец Р должен быть одинаков по параметрам полярности, амплитуды, формы и продолжительности;
- Интервал Р-Q должен быть одинаков перед каждым желудочковым комплексом и нормальным по продолжительности (0.12 – 0.18 секунд).

#### **Алгоритм подсчета ЧСС на ЭКГ**

- Определить расстояние от R до R (в миллиметрах) в 4-5 последовательных циклах;
- Рассчитать среднее арифметическое значение найденного расстояния в миллиметрах;
- Подсчитать продолжительность среднего интервала R-R путем умножения среднего расстояния (в мм) на 0.02 (продолжительность интервала 1 мм при стандартной скорости ленты 50 мм/сек) либо 0.04 (продолжительность интервала 1 мм при стандартной скорости ленты 25 мм/сек);
- По продолжительности интервала R-R определить частоту сердечных сокращений (ЧСС) по формуле:  $ЧСС = 60/R-R$ .

#### **Параметры зубцов и интервалов**

**Зубец Р** отображает электрическую активность (охват процессом деполяризации) предсердий. Амплитуда: 0.5 – 2.5 мм, продолжительность: 0.06 – 0.08 сек.

**Зубец Q** отражает возбуждение левой половины межжелудочковой перегородки. Продолжительность – не более 0.03 сек, амплитуда – не более  $\frac{1}{4}$  амплитуды зубца R, который следует за ним в том же отведении.

**Зубец R.** Обусловлен возбуждением желудочков. Всегда положителен. Его амплитуда в различных отведениях зависит от положения электрической оси сердца. При нормальном положении электрической оси сердца наибольшая амплитуда отмечается во II стандартном отведении; в грудных отведениях амплитуда зубца R возрастает от отведения V1 к V4, а потом уменьшается в направлении левых грудных отведений. Продолжительность зубца составляет 0.05 – 0.08 секунд.

**Зубец S** обусловлен окончательным возбуждением левого желудочка. На ЭКГ встречается непостоянно, всегда отрицателен, наибольшая глубина отмечается в отведениях V1 и V2.

**Комплекс QRS** отражает полную деполяризацию желудочков; его продолжительность составляет 0.06 – 0.08 секунд (до 0.1 секунды).

**Зубец T** отражает реполяризацию желудочков. Амплитуда 3-8 мм, продолжительность 0.10 – 0.25 секунд.

**Интервал P-Q** – это время от начала зубца P до начала зубца Q (R). Отражает время прохождения импульса по предсердиям, атрио-вентрикулярному узлу, пучку Гиса и его ножкам, волокнам Пуркинье и до рабочего миокарда. Продолжительность в норме 0.12 – 0.18 секунд.

**Сегмент ST** – это отрезок между концом комплекса QRS и началом зубца T. Соответствует периоду полного охвата возбуждением обоих желудочков. В норме находится на изоэлектрической линии, но может быть горизонтально приподнят над изоэлектрической линией на 0.5 мм, либо опущен под изолинию на 0.5 – 1 мм, а также косо приподнят на изоэлектрической линией в правых грудных отведениях.

**Интервал R-R** – это продолжительность всего сердечного цикла. В норме все интервалы R-R регулярны и отличие между ними составляет не более 0.15 сек (или 10%). Если продолжительность сердечного цикла (R-R) варьируется более значительно, то такой ритм называется нерегулярным.

**Оценка ЭКГ при остром Q-инфаркте миокарда с локализацией в задней стенке левого желудочка:**

- Наличие зубца Q в отведениях II, III, aVF
- подъем сегмента ST в отведениях II, III, aVF.

**Специфичные лабораторные показатели, которые подтверждают развитие инфаркта миокарда**

- Тропонин
- МВ-фракция креатинфосфокиназы.

## Основные группы медикаментозных препаратов для оказания помощи при остром инфаркте миокарда

- Нитраты;
- Морфин (наркотические анальгетики);
- Ингибиторы АПФ;
- Антиагреганты;
- Прямые антикоагулянты;
- Коронарография с возможным стентированием

### 14. Анализ результатов Эхо– кардиографии.

Показатели	Норма, от – до
Левый желудочек	
- конечный диастолический диаметр	37 – 55, мм
- конечный систолический диаметр	26 – 37, мм
- диастолический объём	55 – 149, мм
- систолический объём	18 – 40, мм
- фракция выброса	55 – 65 %
- толщина задней стенки	9 – 11, мм
Толщина межжелудочной перегородки	9 – 10, мм
Правый желудочек	
- диаметр	7 – 26, мм
- толщина стенки	2 – 4, мм
Левое предсердие	20 – 36 (4), мм
Корень аорты	20 – 38, мм
Амплитуда раскрытия створок аортального клапана	17 – 25, мм
Устье лёгочной артерии	11 – 22, мм
Максимальные скорости по данным непрерывноволновой доплер – ЭхоКГ, м/с	
Трансмитральный кровоток	0.6 – 1.3
Транстрикуспидальный кровоток	0.3 – 0.7

### 15. Пульсоксиметрия. (определение сатурации кислорода).

Один из пальцев кисти вводить в зажим устройства. Перед исследованием следует убедиться что палец не загрязнен. После включения прибора на табло появляются цифры:

- частота сердечных сокращений (норма 60 – 90 сокращений);
- уровень насыщения крови кислородом (норма 95 – 100%).

## **16. Методика проведения спирографического исследования посредством пневмотахометрии.**

**Подготовка к исследованию:** исследование проводят натощак либо спустя 2 часа после еды. Пациента просят не курить за 24 часа до спирографии, не употреблять алкоголь. За 30 минут до исследования необходимо исключить активные физические упражнения, посидеть в спокойной обстановке. Одежда на обследуемом должна быть комфортной и свободной, чтобы не стеснять движений грудной клетки. Отменить бронхолитики короткого действия за 4 часа до исследования после согласования с лечащим врачом. Если пациент пользуется ингалятором, следует взять его с собой. Иметь при себе носовой платок.

**Методика выполнения:** пациент сидит прямо в кресле, руки расположены на подлокотниках. Исследование выполняется с помощью спирометра, который предназначен как для выполнения спирографии, так и пневмотахометрии. На спирометр надевают одноразовый мундштук для каждого пациента, а на нос пациента - носовой зажим. После нескольких спокойных дыхательных циклов (вдох-выдох) пациент выполняет форсированный вдох и сразу же, не задерживая дыхание, форсированный выдох. При возникновении кашля исследование приостанавливают и продолжают через несколько минут. Появление кровохарканья или боли в грудной клетке требует прекращения пневмотахометрии. Процедуру повторяют несколько раз для получения нескольких результатов. Затем врач оценивает графическое изображение, полученные показатели и формулирует заключение.

**17. Алгоритм проведения интерпретации результатов пневмотахометрии:** при пневмотахометрии оцениваются следующие параметры:

- Форсированная жизненная ёмкость лёгких (ФЖЕЛ): 70 – 80%.
- Объём форсированного выдоха за первую секунду (ОФВ1): не менее 70 % ФЖЕЛ.
- Индекс Тиффно: не менее 70—75 %.
- Максимальная объемная скорость воздуха на уровне выдоха 25% ФЖЕЛ (МОС25): не менее 60%.
- Максимальная объемная скорость воздуха на уровне выдоха 50% ФЖЕЛ (МОС50): не менее 60%.



- Максимальная объемная скорость воздуха на уровне выдоха 75% ФЖЕЛ (МОС75): не менее 60%.

- Средняя объемная скорость форсированного выдоха, вычисленная в интервале измерения от 25 до 75 % ФЖЕЛ (СОС25-75).

- ПОСвыд – пиковая объёмная скорость форсированного выдоха: 0,5 – 15 л/с.

При возникновении и прогрессировании хронической обструктивной болезни лёгких происходит постепенное снижение объёмно-скоростных показателей. Сначала поражаются мелкие бронхи (дистальные), что проявляется снижением МОС50, МОС75 и СОС25-75. Снижение показателя МОС25 указывает на прогрессирование обструкции и поражение проксимальных отделов дыхательных путей. Прогрессирующая обструкция бронхов проявляется снижением ОФВ1 и ФЖЕЛ. При выраженной бронхиальной обструкции снижается и ЖЕЛ.

#### **18. Алгоритм оценки результатов рентгенографии пищевода, желудка и двенадцатиперстной кишки.**

Основным требованием к исследованию органов желудочно-кишечного тракта является обязательное отображение рельефа слизистой, определение эластичности стенок органа, определение его формы и эвакуаторной способности.

Для исследования пищевода, желудка, 12-перстной, тонкой кишки применяется 250мл взвеси сульфата бария.

А) Пищевод исследуется жидкой и густой бариевой взвесью. После приема одного – двух глотков бария последний проходит по пищеводу в течение 2-4 секунд, вначале туго заполняя просвет пищевода (фаза тугого наполнения). Тень контрастной массы представляет собой силуэт полости пищевода. Глоток жидкого бария равномерно распределяется на протяжении всего или 2/3 пищевода, при этом судят о его ширине. Прием бария сопровождается заглатыванием определенного количества воздуха. Когда контрастное вещество переходит в желудок, в пищеводе в течение короткого времени остается воздух. При этом складки слизистой оболочки расправляются, сглаживаются. Исследования выполняются полипозиционно, под рентгеноскопией, с естественным (заглатываемый воздух) двойным контрастированием, с последующим выполнением рентгенограмм все отделов исследуемого органа.

Б) Для исследования желудка, 12-перстной, тонкой кишки применяется 250мл взвеси сульфата бария. Исследование желудка начинают с

исследования рельефа слизистой оболочки посредством приема 1 или 2 небольших глотков жидкого бариевой взвеси, при этом отражая ширину и направление складок желудка. Распределение бария по слизистой желудка достигается при полипозиционном исследовании желудка. Двойное контрастирование предполагает отображение рельефа слизистой на фоне воздуха. Воздух растягивают желудок и позволяют видеть внутренний контур и контурировать любое образование, выступающее в просвет желудка, а также поверхностное изъязвление. Двойное контрастирование можно получить при перемене положения больного и перемещения в желудке газового пузыря.

После исследования рельефа слизистой желудка больной выпивает остатки бариевой взвеси для тугого заполнения желудка. При тугом заполнении исследуется форма и положение желудка, эластичность стенок, активность перистальтики и эвакуаторная способность желудка. При перемене положения тела пациента (в том числе опускание головного конца книзу на 10-20 градусов – положение Тренделенбурга) оценивается наличие или отсутствие заброса бариевой взвеси из желудка в пищевод, а также наличие и размеры грыжи пищеводного отверстия диафрагмы.

По мере эвакуации бария из желудка изучается состояние двенадцатиперстную кишку. Оценивается форма луковицы двенадцатиперстной кишки, положение петли кишки, рельеф слизистой оболочки луковицы и петли.

### **19. Оценка результатов рентгенографии легких.**

1. Определение формы грудной клетки: — обычная; — в виде колокола — бочкообразная и др.
2. Оценка объёма лёгких: — не изменен; — лёгкое или его часть увеличена; — уменьшена.
3. Установление состояния лёгочных полей: — прозрачны; — затемнение; — просветление.
4. Анализ лёгочного рисунка: — не изменён; — усилен; — ослаблен; — деформирован.
5. Анализ корней лёгких: — структурность; — ширина; -расположение; -увеличение лимфатических узлов; диаметр сосудов.
6. Выявление и описание патологических симптомов:
  - Теневая картина: • затемнение; • просветление.
  - Локализация: • по долям; • по сегментам.
  - Размеры в сантиметрах (указывается не менее двух размеров).

- Форма: • округлая; • овальная; • неправильная; треугольная и т.д.
- Контуры: • ровные или неровные; • чёткие или нечёткие.
- Интенсивность: •слабая; • средняя; • высокая; •известковой плотности; • металлической плотности.
- Структура тени: • однородная; •неоднородная за счёт распада или известковых включений и др.
- Соотношение патологических изменений с окружающими тканями: • усиление лёгочного рисунка в окружающих тканях; • ободок просветления вокруг круглой тени за счёт оттеснения соседних тканей; • оттеснение или раздвигание бронхов или сосудов и т.д. • очаги отсева и т.д.

## **20. Алгоритм оценки результатов рентгенографии суставов.**

общая характеристика рентгенограммы.

- Определение области исследования (коленный сустав, кости голени и голеностопного сустава, череп, кости таза и т.д.).
- Определение проекции по рентгенограмме (прямая, боковая, касательная, аксиальная).

### **I. Изучение кости:**

- положение костей (не смещены, смещены);
- форма кости (соответствует анатомической, деформация, дополнительные костные разрастания, отсутствие участка кости и т.д.);
- размеры кости (обычные, удлинение, укорочение, атрофия, утолщение);
- контуры кости (ровные, вздутые, локальное отсутствие, неровность и т.д.);
- структура кости (не изменена, остеопороз, остеосклероз, деструкция, секвестрация);
- периостальная реакция (нет или есть в виде одной из форм периостита).

### **II. Изучение сустава:**

- соотношение суставных поверхностей (не нарушено, вывих, подвывих);
- состояние рентгеновской суставной щели (не изменено, равномерное или неравномерное сужение, расширение, исчезновение);
- состояние замыкательных пластинок апофизов (не нарушено, истончение, уплотнение, деструкция);

III. Изучение мягких тканей (без изменений, увеличение, уменьшение, дополнительные тени или просветления).

### **IV. Заключение о характере патологических изменений.**