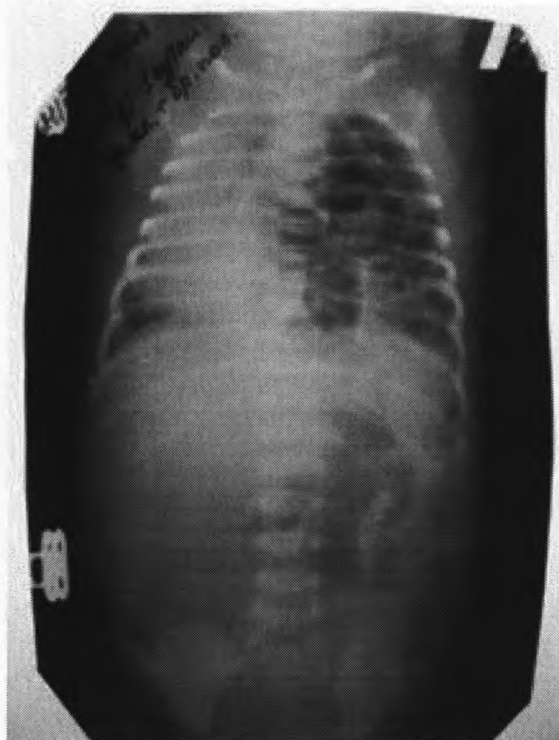


Ситуаційна задача для станції «Дитяча хірургія»

Сценарій. У доношеної дитини, масою тіла 3200 г, через кілька годин після народження з'явилися й прогресивно зростали задишка, ціаноз, участь допоміжної мускулатури в акті дихання. Визначте основний синдром, складіть план обстеження, інтерпретуйте результати, сформулюйте клінічний діагноз та визначте тактику.

Додаток 1. (рентгенограма)



Оціночний лист (чек-лист)

Додаток 2.

Дія	Бал	Виконання
Виявити основний синдром (дихальна недостатність)	0,2	
План обстеження: Збір анамнезу: антенатальна діагностика вади розвитку.	0,2	
Фізикальний огляд: Визначити вітальні ознаки (ЧД, ЧСС): збільшення ЧД та ЧСС у порівнянні з віковою нормою	0,2	
Огляд: розширення міжреберних проміжків на стороні вади, западіння живота	0,1	
Аускультация легень та серця: на стороні вади вислуховуються кишкові шуми, глухість серцевих тонів	0,2	
Пальпація живота: запусіння живота	0,1	
Інструментальні методи обстеження: Оглядова рентгенографія (запит)	0,5	
Інтерпретація рентгенограми: візуалізуються ячеїсті тіні на стороні ураження, зміщення середостіння у здоровий бік	1,0	
Формулювання клінічного діагнозу: Лівостороння діафрагмальна кила	1,0	
Тактика: Відміна ентерального харчування	0,3	
Забезпечення в\в доступу та інфузійна терапія	0,2	
Інтубація трахеї та оксигенотерапія	0,2	
Знеболювання та седация	0,2	

Надання оптимального положення для транспортування	0,2	
Постановка назогастрального зонду	0,2	
Умови транспортування	0,2	
ВСЬОГО	5,0	

Scenario. A full-term baby weights 3220g, after several hours after birth, appeared and progressively worsened shortness of breath and cyanosis, usage of additional respiratory muscles. Determine leading clinical syndrome, make examination plan and management tactic.

Оціночний лист (для студента)


Додаток 3.

Дія	Бал	Виконання
Виявити основний синдром		
План обстеження:		
Формулювання клінічного діагнозу:		
Тактика:		
ВСЬОГО		

Забезпечення:

- рентгенограма (додаток 1)
- манекен дитини до року

Зав. кафедрою дитячої хірургії

 Проф. Лосєв О.О.