

КЛІНІЧНИЙ СЦЕНАРІЙ

Першовагітна у терміні 29 тижнів зі скаргами на ниючий біль внизу живота протягом кількох днів. Температура тіла 36,6°C. Тонус матки підвищений. При наружному акушерському дослідженні положення плоду поздовжнє, головне передлежання, спинка плоду зліва, повернута до передньої стінки матки. Серцебиття плоду ясне, ритмічне, 156 уд./хв. При внутрішньому акушерському дослідженні: шийка матки центрована, довжиною 1,5 см, розм'якшена, відкриття цервікального каналу 1,5 см, внутрішнє вічко закрито. Виділення зі статевих шляхів слизові.

Завдання:

1. Акушерський діагноз.
2. План ведення вагітності, пологів та поінформоване погодження його з жінкою.
3. Лікування.

Дані клініко-лабораторного дослідження:

Міністерство охорони здоров'я України	Медична документація ФОРМА № 224/0 Затверджена наказом МОЗ України 04.12.2001 р. № 1
Найменування закладу Лабораторія КУ пол. буд. № 5 м. Одеса	

КЛІНІЧНИЙ АНАЛІЗ КРОВІ № _____

"__" "__" 20__ р.
(дата взяття біоматеріалу)

Прізвище, І. Б. _____ Ж (ля) _____ Вік _____
 Заклад _____ Відділення _____
 Медична карта № _____
 Клінічний діагноз (профогляд) _____

Найменування показників		Результат	Норма (в одиницях СІ)
Гемоглобін	Ч	113	130,0 – 160,0 г/л
	Ж		120,0 – 140,0 г/л
Еритроцити	Ч	3,51	4,0 – 5,0 Т/л
	Ж		3,9 – 4,7 Т/л
Кольоровий показник		0,86	0,85 – 1,15
Ретикулоцити			0,2 – 1,0 %
Тромбоцити		247	180,0 – 320,0 Г/л
Лейкоцити		15,32	4,0 – 9,0 Г/л
Швидкість осідання еритроцитів (ШОЕ)	Ч	23 мм/год	1 – 10 мм/год за Панчковим
	Ж		2 – 15 мм/год за Панчковим
Нейтрофіли	Мієлоцити	—	
	Метамієлоцити	—	
	Паличкоядерні	6	1,0 – 6,0 %
	Сегментоядерні	48	47,0 – 72,0 %
Еозинофіли		—	0,5 – 5,0 %
Базофіли		—	0 – 1,0 %
Лімфоцити		41	19,0 – 37,0 %
Моноцити		5	3,0 – 11,0 %
Плазматичні клітини		—	

ИССЛЕДОВАНИЕ НА СОДОКОККИ

№ 11 Дата Ф. И. О.

	Лейкоциты	Эритроциты	Флора
Ур.	8-9		
Ш.	9-11	2-4	кокки
Шг.	11-14		

внутри и внеклеточн. стад. кокки грам. отрицательные.

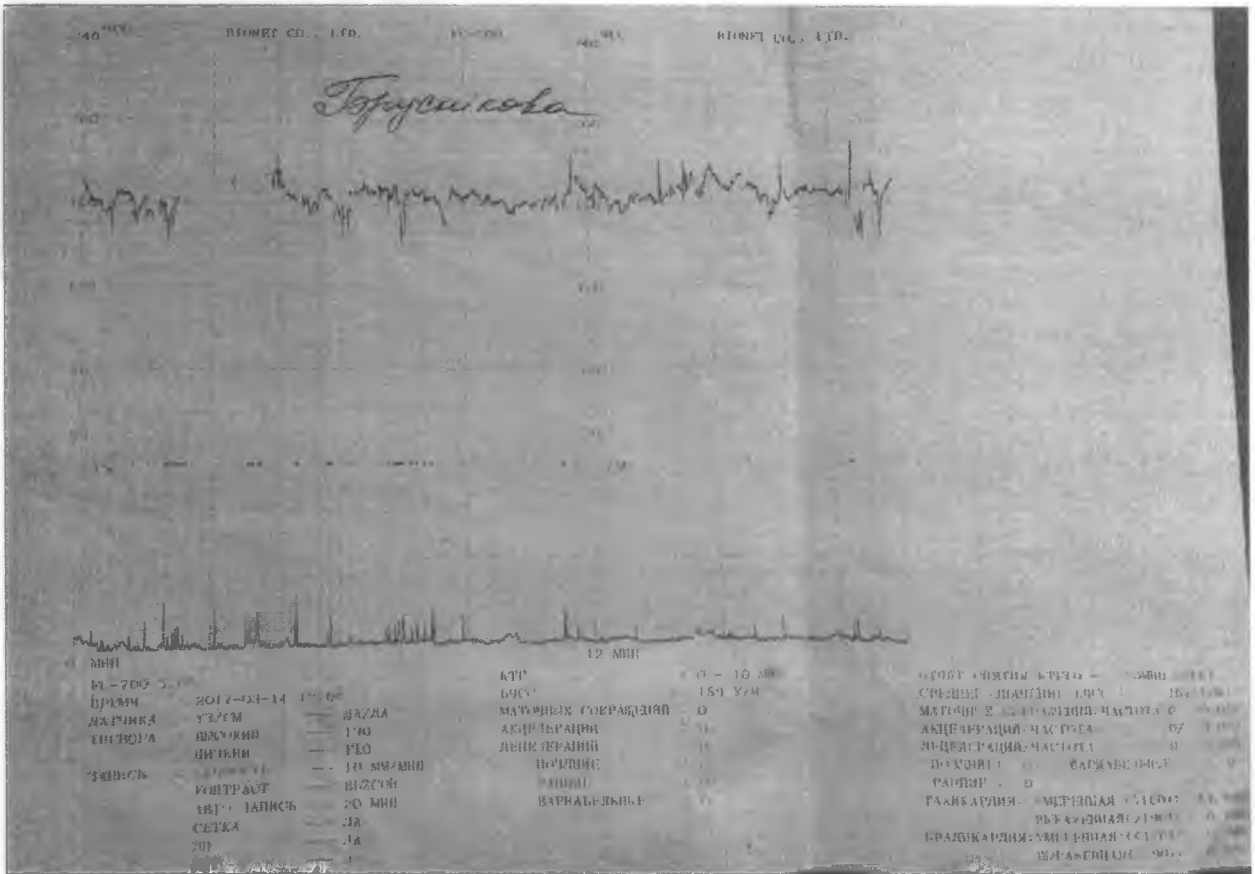
Гонорея обнаруж., не обнаруж.

Трихомонус обнаруж., не обнаруж.

Подпись

Изд. «Черноморье» 7657—200 000 б. 1933 г.

Кардіотокографія



ЧЕК-ЛИСТ

	Бали	Так	Ні
Збір загального, інфекційного та акушерсько-гінекологічного анамнезу	0,25		
Визначення висоти стояння дна матки, окружності живота, очікуваної маси плода	0,25		
Зовнішня та внутрішня пельвіометрія	0,25		
Визначення терміну вагітності	0,25		
Ультразвукове дослідження матки з трансцервікальною цервікометриєю	0,25		
Попередній діагноз	1,0		
Визначення плану ведення вагітності	0,5		
Інтерпретація результатів аналізів:			
Загальний аналіз крові	0,25		
Мазок на флору	0,25		
Кардіотокографія	0,25		
Лікування:			
Токолітична терапія	0,25		
Ніфедипін	0,25		
Гініпрал	0,25		
Кортикостероїди, на курс 24 мг	0,25		
Дексаметазон	0,25		
Бетаметазон	0,25		
Загальна сума балів	5,0		

Відповідальна за ОСКІ, доцент



Шаблій Т.П.

Завідувач кафедри акушерства і гінекології № 2,

д.мед.н., професор



Зелінський О.О.