

## CLINICAL SCENARIO

First-pregnant in the gestational age of 29 weeks, with complaints of dull pain in the lower abdomen for several days. Body temperature: 36.6°C. The uterus is in hypertonus. External obstetric examination: the position of the fetus is longitudinal, cranial presentation, the back of the fetus is on the left, anteriorly. The fetal heartbeat is clear, rhythmic, 156 bpm. At internal obstetric examination: the cervix centered, is 2.5 cm long, the cervix is softened, we pass the cervical canal for 1.5 cm to the internal orifice. The discharge from the genital tract is mucous.

### Tasks:

1. Formulate an obstetric diagnosis.
2. Plan for the management of pregnancy, childbirth and informed coordination with the woman.
3. Treatment.

Clinical and laboratory data:

General blood test

Міністерство охорони здоров'я України		Код закладу	
Найменування закладу		Медична документація	
Лабораторія КУ пол. буд. № 5 м. Одеса		ФОРМА № 224/0 Затверджена наказом МОЗ України 04.12.2001 р. № 1	

**КЛІНІЧНИЙ АНАЛІЗ КРОВІ № \_\_\_\_\_**

"\_\_\_" "\_\_\_" 20\_\_ р.  
(дата взяття біоматеріалу)

Прізвище, І., Б. \_\_\_\_\_ Ж (ля) Сидоренко 1 1 Вік \_\_\_\_\_

Заклад \_\_\_\_\_ Відділення інформ.

Медична карта № \_\_\_\_\_

Клінічний діагноз (профогляд) \_\_\_\_\_

Найменування показників		Результат	Норма (в одиницях СІ)
Гемоглобін	Ч	<u>136</u>	130,0 – 160,0 г/л
	Ж		120,0 – 140,0 г/л
Еритроцити	Ч	<u>3,51</u>	4,0 – 5,0 Т/л
	Ж		3,9 – 4,7 Т/л
Кольоровий показник		<u>0,86</u>	0,85 – 1,15
Ретикулоцити			0,2 – 1,0 %
Тромбоцити		<u>247</u>	180,0 – 320,0 Г/л
Лейкоцити		<u>15,32</u>	4,0 – 9,0 Г/л
Швидкість осідання еритроцитів (ШОЕ)	Ч		1 – 10 мм/год за Панчковим
	Ж	<u>23 мм/г</u>	2 – 15 мм/год за Панчковим
Нейтрофіли	Мієлоцити	<u>—</u>	
	Метамієлоцити	<u>—</u>	
	Паличкоядерні	<u>6,48</u>	1,0 – 6,0 %
	Сегментоядерні		47,0 – 72,0 %
Еозинофіли		<u>—</u>	0,5 – 5,0 %
Базофіли		<u>—</u>	0 – 1,0 %
Лімфоцити		<u>81</u>	19,0 – 37,0 %
Моноцити		<u>5</u>	3,0 – 11,0 %
Плазматичні клітини		<u>—</u>	

Smear on flora

ИССЛЕДОВАНИЕ НА ГИСТОЦИТОВ

№ .....  
Ф. И. О. ....

	Лейкоциты	Эритроциты	Флора
Ур.	8-9		
Ш.	9-11	3-4	кокки
Шг.	11-14		

внутри и внеклеточные гистодиагностика.

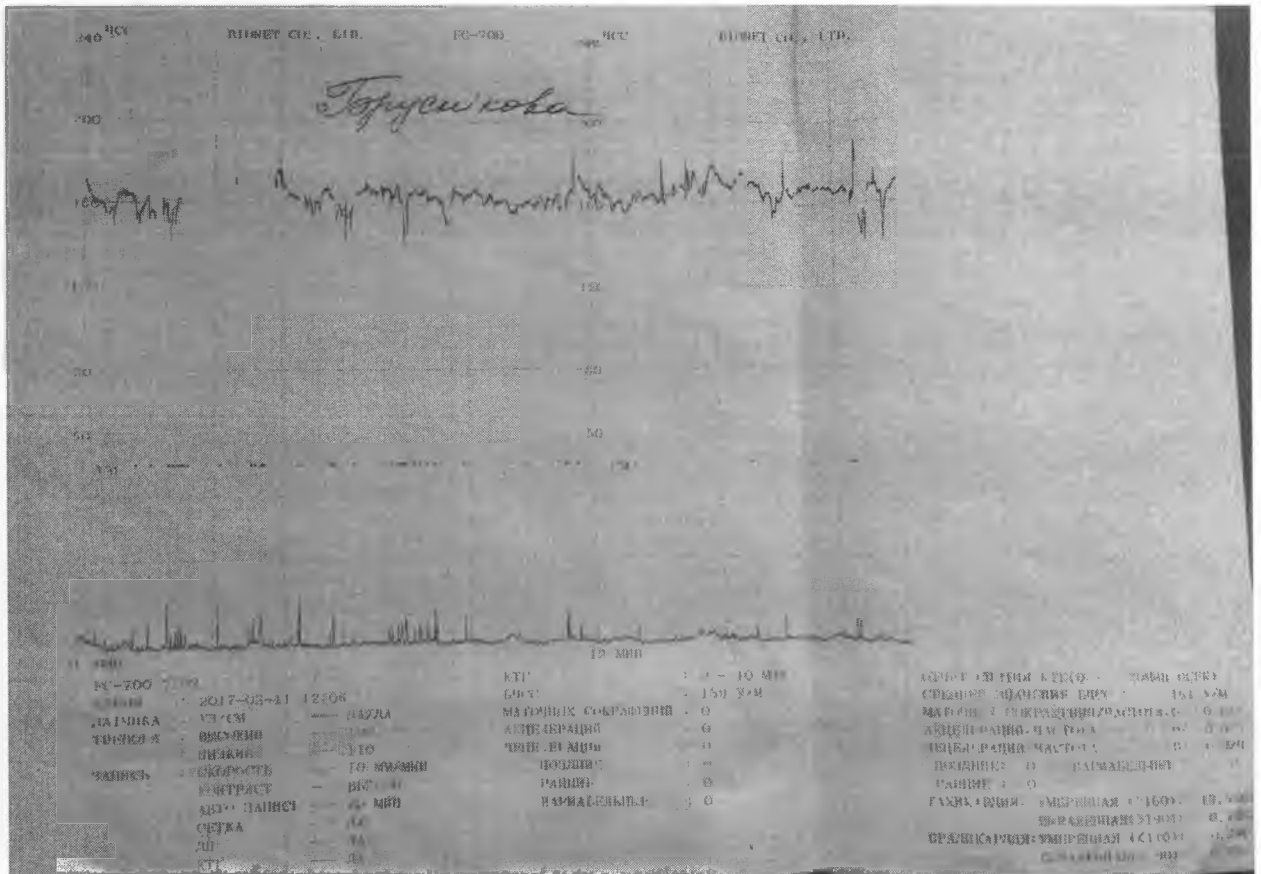
Гонорея обнаружена, не обнаружена

Трихомонасы обнаружены, не обнаружены

Гистодиагностика

Изд. «Черноморье» 7657—200 000 0 2 33 г.

# Cardiotocography



## CHECK LIST

	Points	Yes	No
Taking of the general, infectious and obstetric-and-gynecological anamnesis	0,25		
Determination of the height of the uterus, abdominal circumference, the estimated mass of the fetus	0,25		
External and internal pelviometry	0,25		
Pregnancy determination	0,25		
Ultrasonic scanning of the uterus and transvaginal cervicometry	0,25		
Pre-diagnosis	1,0		
Development of a pregnancy management plan	0,5		
<b>Interpretation of test results:</b>			
General blood test	0,25		
Smear on flora	0,25		
Cardiotocography	0,25		
<b>Treatment:</b>			
Tocolytic therapy	0,25		
Nifedipine	0,25		
Ginipral	0,25		
Corticosteroids , for a course of 24 mg	0,25		
Dexamethasone	0,25		
Betamethasone	0,25		
<b>Total Points</b>	<b>5,0</b>		


Відповідальна за ОСКІ, доцент



Шаблій Т.П.

Завідувач кафедри акушерства і гінекології № 2,

д.мед.н., професор



Зелінський О.О.